

RECOMENDACIONES DEL COMITÉ DE LA ASE

Recomendaciones para la Cuantificación de las Cavidades: Informe del Comité de Guías y Estándares de la Sociedad Americana de Ecocardiografía y del Grupo Redactor de la Cuantificación de las Cavidades, desarrollado conjuntamente con la Asociación Europea de Ecocardiografía, rama de la Sociedad Europea de Cardiología

Miembros del Grupo de Redacción de la Cuantificación de Cavidades: Robert M. Lang, MD, FASE; Michelle Bierig, MPH, RDCS, FASE; Richard B. Devereux, MD; Frank A. Flachskampf, MD; Elyse Foster, MD; Patricia A. Pellikka, MD; Michael H. Picard, MD; Mary J. Roman, MD; James Seward, MD; Jack S. Shanewise, MD, FASE; Scott D. Solomon, MD; Kirk T. Spencer, MD, FASE; Martin St John Sutton, MD, FASE y William J. Stewart, MD.

Translation by Maria Laura Plastino, MD; Jorge Lowenstein, MD; and the Asociación de Ecocardiografía de la Sociedad Interamericana de Cardiología (ECOSIAC)

La cuantificación del tamaño de las cavidades cardíacas, la masa y el funcionamiento ventricular, se encuentran entre las tareas más frecuentemente solicitadas y con mayor importancia clínica de la ecocardiografía. La estandarización de la cuantificación de las cavidades ha sido desde siempre de gran interés, y las recomendaciones sobre la manera de medir tales parámetros básicos se encuentran entre los artículos más citados de este terreno.^{1,2} En las últimas décadas, los métodos y técnicas ecocardiográficas, se han incrementado y mejorado considerablemente. La mejoría en la calidad de la imagen ha sido significativa, debido a la introducción de transductores de mayor

frecuencia, imágenes de armónicas, equipos totalmente digitales, agentes de contraste del lado izquierdo y otros avances tecnológicos.

Además, la ecocardiografía se ha convertido en la técnica preponderante en la obtención de imágenes cardíacas, y que, debido a su transportabilidad y versatilidad, se usa actualmente en áreas de emergencia, cirugía y cuidados intensivos. Comparada con otras técnicas de imagen, la estandarización de medidas ecocardiográficas, ha sido incoherente y menos acertada, por consiguiente, a veces se considera que las mediciones ecocardiográficas son menos confiables.

Tomado de University of Chicago Hospitals, Chicago, IL (R.L., K.S.); St. Louis University Health Science Center, St. Louis MO (M.B.); Weill Medical College of Cornell University, New York, NY (R.D., M.R.); University of Erlangen, Erlangen, Germany (F.F.); University of California, San Francisco, CA (E.F.); Mayo Clinic, Rochester, Minn (P.P., J.S.); Massachusetts General Hospital, Boston, Mass (M.H.P.); Columbia University, New York, NY (J.S.S.); Brigham and Women's University, Boston, Mass (S.S.); University of Pennsylvania, Philadelphia, PA (M.S.J.S.); Cleveland Clinic Foundation, Cleveland, OH (W.S.).

J Am Soc Echocardiogr 2005;18:1440-1463.

0894-7317/\$30.00

Copyright 2005 de la American Society of Echocardiography.

Propiedad de la ASE. La reimpresión de estos documentos, más allá del uso individual, está prohibida sin previa autorización por escrito de la ASE. doi:10.1016/j.echo.2005.10.005

Tabla 1 Elementos para la adquisición de imágenes y medidas en la cuantificación bidimensional

Objetivo	Método
Minimizar el movimiento de traslación	Respiración tranquila o suspendida (fin de espiración)
Maximizar la resolución de la imagen	Imagen con la profundidad mínima necesaria Mayor frecuencia posible en el transductor Ajuste apropiado de ganancia , rango dinámico, transmisión y Frame rate ≥ 30 f/s Imágenes de armónicas Imágenes en ModoB color
Evitar el falso acortamiento apical (foreshortening)	Posición decúbito lateral empinada Colchón recortado Evitar confiarse del impulso apical palpable
Maximizar el borde endocárdico	Delinear por realce de contraste
Identificar fin de diástole y fin de sístole	Movimiento de la válvula mitral y tamaño de la cavidad en lugar

ECC: Electrocardiograma

DESCRIPCION GENERAL

El gran realce en las imágenes ha seguido a las mejoras tecnológicas tales como los transductores de banda ancha, las imágenes de armónicas y los agentes de contraste de lado izquierdo. No obstante, la optimización en la obtención de imágenes todavía requiere mucha pericia y atención a ciertos detalles que son específicos de cada vista (Tabla 1).

En general, las imágenes optimizadas para la cuantificación de una cavidad pueden no ser necesariamente óptimas para la visualización o medición de otras estructuras cardíacas. La posición del paciente es importante durante la adquisición de las imágenes. Por lo general, se obtienen vistas óptimas, con el paciente en la posición de decúbito lateral izquierdo, en un colchón recortado, para permitir la visualización del ápex real, y evitar el falso acortamiento del ventrículo izquierdo (VI) . El brazo izquierdo del paciente se debe elevar para separar las costillas.

Por lo tanto, la Sociedad Americana de Ecocardiografía (ASE), junto a la Asociación Europea de Ecocardiografía, rama de la Sociedad Europea de Cardiología, ha hecho un análisis crítico de la bibliografía y ha actualizado las recomendaciones para cuantificar las cavidades cardíacas por medio de la ecocardiografía. Debido a limitaciones técnicas, no todas las mediciones descritas en este artículo se pueden efectuar en todos los pacientes.

Además, dependiendo del escenario clínico, hay mediciones específicas que pueden ser pertinentes o, por el contrario, totalmente irrelevantes. En este artículo se examinan los aspectos técnicos de cómo realizar las mediciones cuantitativas de las cavidades , considerándose no oportuno describir las medidas que se deben hacer en estudios clínicos individuales.

Con todo esto, la evaluación del tamaño y función de las cavidades, es parte integral de todo exámen ecocardiográfico completo, y estas medidas pueden tener un impacto en el manejo clínico.

El exceso de movimiento de traslación se puede evitar adquiriendo imágenes durante la respiración tranquila. Si las imágenes se obtienen durante el final de una espiración sostenida, se debe tener cuidado en evitar la maniobra de Valsalva, ya que puede degradar la calidad de la imagen.

La captura y visualización digital de imágenes en un ecocardiógrafo o en una terminal de trabajo debe mostrar imágenes óptimas, a una velocidad de por lo menos 30 frames/s.

En la práctica clínica de rutina, se puede considerar representativo para la medición , un ciclo cardíaco, siempre y cuando el paciente esté en ritmo sinusal. En la fibrilación auricular, en especial cuando hay marcada variación del intervalo R-R, para efectuar las medidas , se deben considerar varios latidos. Calcular el promedio con medidas de ciclos adicionales puede ser especialmente útil cuando los intervalos R-R, son muy irregulares.

Cuando hay contracciones auriculares o ventriculares prematuras, se deben evitar las mediciones en el latido postectópico porque la longitud del ciclo cardíaco previo puede influir en el volumen ventricular y el falso acortamiento de las fibras.

Actualmente, la ecografía con armónicas es extensamente utilizada en los laboratorios clínicos para realzar imágenes, especialmente en pacientes con ventanas acústicas deficientes. Si bien esta técnica reduce la desaparición de los bordes endocárdicos, la literatura sugiere que hay una tendencia sistemática a obtener medidas mayores del grosor de la pared y de la masa del ventrículo izquierdo, y medidas menores de las dimensiones internas y volúmenes.^{3,4} Cuando se analizan estudios en serie sobre un paciente dado, las diferencias en las dimensiones de las cavidades, atribuibles a haber pasado de las modalidades de imagen fundamental a la de armónicas, son probablemente menores a la variabilidad intra e interobservador de estas mediciones.

La mejor técnica para comparar cambios en serie en la cuantificación, es visualizar imágenes consecutivas similares, una junto a otra, y que la misma persona haga la misma medición en ambas imágenes al mismo tiempo.⁵ Es importante destacar que la mayoría de las mediciones presentadas en este manuscrito se obtienen de imágenes fundamentales, ya que no se han establecido valores normativos utilizando imágenes de armónicas.

Los agentes de contraste de lado izquierdo utilizados para realzar el borde endocárdico son útiles y mejoran la reproducibilidad de las medidas en estudios no óptimos y la correlación con otras técnicas imagen. Aunque el uso de agentes de contraste se ha revisado en detalle en otras partes,⁶ cabe mencionar varias advertencias relacionadas con su uso. El índice mecánico se debe bajar para disminuir la potencia acústica del haz ultrasónico y así reducir la destrucción de burbujas. La imagen se debe enfocar en la estructura de interés. Puede haber exceso de sombras durante la fase inicial del tránsito de burbujas y, a menudo, la mejor imagen se puede registrar varios ciclos cardíacos después de la aparición de contraste en el VI. Cuando no se visualiza adecuadamente al menos el 80% del borde endocárdico, es altamente recomendable usar agentes de contraste para realzar el borde endocárdico.⁷ Con el mejoramiento de la visualización del ápex del VI, se reduce el

problema del falso acortamiento ventricular y se mejora la correlación con otras técnicas. Las imágenes realizadas con contraste se deben rotular para facilitar al lector el plano de las imágenes.

La cuantificación con ecocardiografía transesofágica (ETE) tiene ventajas y desventajas con respecto a la ecocardiografía transtorácica (ETT). Aunque la visualización de muchas estructuras cardíacas mejora con la ETE, se han encontrado algunas diferencias en las medidas entre la ETE y la ETT. Estas diferencias se pueden atribuir principalmente a la falta de capacidad del abordaje transesofágico, para obtener las imágenes de planos o vistas estandarizadas que se usan cuando las dimensiones de la cavidad se cuantifican transtorácicamente.^{8,9} Este grupo de autores recomienda que se aplique la misma gama de valores normales de dimensiones y volúmenes de cavidades en la ETE y en la ETT. En este artículo, las recomendaciones de cuantificación con ETE se centrarán principalmente en la adquisición de imágenes que permitan medir estructuras cardíacas en planos de imágenes análogos a los de la ETT

Además de describir un parámetro como normal o anormal (valores de referencia), los ecocardiografistas clínicos, por lo general califican el grado de anormalidad con términos tales como “levemente”, “moderadamente” o “severamente” anormal. Tal descripción permite al médico no sólo entender que el parámetro es anormal sino también el grado en que las medidas de su paciente se apartan de lo normal. Además de dar datos normativos, sería beneficioso estandarizar los límites de gravedad de la anormalidad en los laboratorios de ecocardiografía, de manera que el término “moderadamente anormal” tuviera la misma implicancia en todos los laboratorios. Sin embargo, existen numerosas técnicas estadísticas para determinar los valores de referencia, y todas tienen limitaciones importantes.¹⁰

El primer enfoque sería definir empíricamente los valores de referencia para definir anormalidad leve, moderada y severa, en función del desvío estándar (DS) por arriba o por debajo del límite de referencia obtenido en un grupo de personas sanas. La ventaja de este método es que los datos se pueden obtener fácilmente para la mayoría de los parámetros ecocardiográficos. Sin embargo, este enfoque tiene varias desventajas. En primer lugar, no todos los parámetros ecocardiográficos tienen una distribución normal en la naturaleza

(gaussiana), lo cual hace que el uso del DS sea discutible. En segundo lugar, incluso si un parámetro en particular tiene distribución normal en sujetos control, la mayoría de los parámetros ecocardiográficos, cuando se miden en la población general, tienen una distribución con asimetría importante en alguna dirección (anormalmente grande en cuanto a tamaño o anormalmente baja en cuanto a parámetros de funcionamiento). Usar el DS obtenido en personas sanas, conduce a valores de referencia anormalmente bajos, que no concuerdan con la experiencia clínica, ya que el DS no representa adecuadamente la magnitud de la asimetría (o rango de valores) hacia la anormalidad. Esto ocurre con la fracción de eyección del VI (FE), en que 4 DS por debajo del promedio (64 ± 6.5) da como resultado un valor de referencia severamente anormal (38%).

Un método alternativo, sería definir las anomalías en base a los valores de percentilo (por ejemplo 95^{to}, 99^{no}) de medidas obtenidas en una población que contenga tanto personas sanas como enfermas.¹¹ A pesar de que estos datos aun pueden no ser gaussianos, explicarían la distribución y rango asimétricos de anomalía presentes en la población general.

Tabla 2 Métodos para establecer los valores de referencia para los distintos parámetros ecocardiográficos

	DS	Percentil	Riesgo	Opinión experta
Engrosamiento del tabique	✓			✓
Masa VI	✓		✓	
Dimensiones del VI	✓		✓	
Volúmenes del VI	✓			
Función VI por método lineal	✓			
Fracción de eyección			✓	✓
Dimensiones del VD	✓			
Diámetros de la AP	✓			
Áreas del VD	✓			
Función del VD	✓			
Dimensiones de la AI	✓			
Volúmenes de la AI	✓		✓	✓
Dimensiones de la AD	✓			

AI, aurícula izquierda; VI, ventrículo izquierdo; AD, aurícula derecha; VD ventrículo derecho; AP, arteria pulmonar.

La principal limitación de este método es que, para la mayoría de las variables ecocardiográficas, no existen conjuntos de datos de población suficientemente grandes.

Idealmente, sería preferible un método que predijera resultados o brindara pronóstico. Es decir, definir una variable como moderadamente apartada de lo normal implicaría que hay riesgo moderado de un evento adverso particular para ese paciente. Aunque hay suficientes datos que relacionan riesgo y tamaño de la cavidad cardíaca con varios parámetros (por ejemplo, FE, tamaño del VI, volumen de la aurícula izquierda [AI]), faltan datos de riesgo para muchos otros parámetros. Desafortunadamente, este método sigue teniendo numerosas limitaciones. El primer obstáculo es cómo definir mejor el riesgo. Los límites recomendados para un solo parámetro varían mucho en cuanto a riesgo de muerte, infarto del miocardio (IAM) y fibrilación auricular, entre otros. Además, gran parte de la literatura sobre riesgo, se aplica a poblaciones específicas (por ejemplo, pacientes con post-IAM, ancianos, etc.), y no a riesgo cardiovascular general, fácilmente aplicable a pacientes consecutivos estudiados en un laboratorio de ecocardiografía. Finalmente, aunque es ideal tener datos relacionados específicamente con el riesgo, no está claro que esto sea necesario. Quizás el riesgo cardíaco aumenta intrínsecamente a medida que los parámetros ecocardiográficos se vuelven más anormales. Esto se ha demostrado con varios parámetros ecocardiográficos (dimensión AI, grosor de pared, tamaño del VI y masa del VI), los cuales cuando se dividieron de acuerdo a los valores de población calculados, demostraron un riesgo gradual, a menudo no lineal¹¹

Los valores de referencia se pueden determinar a partir de la opinión experta. Aunque es científicamente menos riguroso, este método toma en cuenta la experiencia colectiva de haber leído y medido cientos de miles de ecocardiogramas.

No se puede utilizar la misma metodología para todos los parámetros. Las tablas de valores de referencia representan el consenso de un panel de expertos, aplicando una combinación de los métodos descritos arriba (Tabla 2). Los valores de consenso son más sólidos para unos parámetros que para otros y la investigación futura podrá redefinir los valores de referencia. A pesar de las limitaciones, estos rangos de valores, representan

Tabla 3 Uso, ventajas y limitaciones de los métodos de cuantificación del ventrículo izquierdo

Dimensión/volúmenes	Uso/ventajas	Limitaciones
Lineal		
Modo-M	Reproducible - Permite altos frame rates - Hay abundantes datos acumulados - Es lo más representativo en ventrículos con forma normal	- Orientación del haz frecuentemente fuera de eje - Una sola dimensión puede no ser representativa en ventrículos distorsionados
Guiado por 2D	-Garantiza orientación perpendicular al eje largo ventricular	- Menor frame rate que en modo-M - Sólo una dimensión
Volumétrico		
Biplanar de Simpson	-Corrige la distorsión de forma -Minimiza los supuestos matemáticos	- Ápex frecuentemente acortado - Desaparición endocárdica - Se basa en sólo dos planos - Pocos datos de población normal acumulados
Área-longitud	-Corrige parcialmente la distorsión de forma	- Basado en supuestos matemáticos - Pocos datos acumulados
Masa		
Modo-M o guiado por 2D	-Hay abundantes datos acumulados	- Incorrecto en ventrículos con anomalías regionales - Orientación del haz (modo-M) - Exageración de errores pequeños - Sobrestimación de la masa del VI
Área-longitud	-Permite la contribución de los músculos papilares	- Insensible a la distorsión de la forma del ventrículo
Elipsoide truncado	-Es más sensible a distorsiones de la forma del ventrículo	- Basado en una serie de supuestos matemáticos - Datos normales mínimos

2D, bidimensional; VI, ventrículo izquierdo

un paso hacia la estandarización de la ecocardiografía clínica.

CUANTIFICACIÓN DEL VENTRÍCULO IZQUIERDO

Las dimensiones, los volúmenes y los grosores de pared del VI son mediciones ecocardiográficas muy usadas en la práctica clínica y la investigación.^{12,13} El tamaño y función del VI siguen estimándose con mucha frecuencia, en forma visual. Sin embargo, la valoración cualitativa del tamaño y el funcionamiento del VI puede tener una importante variabilidad interobservador

y depende también de la experiencia del observador. Por lo tanto, se debe comparar con regularidad con mediciones cuantitativas, especialmente cuando distintas vistas sugieren cualitativamente distintos grados de disfunción. En forma similar, también es importante correlacionar los datos cuantitativos con el método ocular, para no enfatizar en exceso las mediciones cuantitativas, que a veces pueden depender de estructuras vistas en un solo frame rate. Es importante explicar la integración temporal de las estructuras móviles vistas en un plano, y la integración del espacio tridimensional (3D) obtenido al ver una estructura en varios planos ortogonales. Se han validado métodos con imágenes bidimensionales (2D), para la

cuantificación del tamaño, la masa y el funcionamiento del VI.

Hay ventajas y desventajas bien definidas para cada uno de los métodos cuantitativos aceptados (Tabla 3). Por ejemplo, las mediciones lineales del VI han sido ampliamente validadas en el tratamiento de la enfermedad valvular cardíaca, aunque pueden falsear la dilatación y la disfunción en pacientes con anomalías regionales de movimiento de pared, como ocurre en la enfermedad coronaria. Por consiguiente, los laboratorios deben estar familiarizados con todas las técnicas y la literatura revisada, y aplicarlas de manera selectiva.

Principios generales para mediciones lineales y volumétricas del ventrículo izquierdo

Para obtener medidas lineales precisas del grosor del tabique interventricular (TBIV), grosor de la pared posterior (PP) y dimensión interna del VI, los registros se deben hacer desde la ventana de eje largo paraesternal. Es recomendable medir las dimensiones internas del ventrículo izquierdo, diámetro diastólico del ventrículo izquierdo y diámetro sistólico del ventrículo izquierdo (DDVI y DSVI), y el grosor de pared, a nivel del eje menor del ventrículo izquierdo, aproximadamente en las puntas de las valvas de la válvula mitral. Estas mediciones lineales se pueden hacer directamente a partir de imágenes 2D o con una ecocardiografía en modo-M dirigida bidimensionalmente.

Al tener una alta tasa de pulsos, los registros en modo-M, proveen una excelente resolución temporal, y pueden complementar las imágenes 2D al diferenciar endocardio de estructuras tales como las trabéculas adyacentes a la pared posterior o los tendones falsos en el lado izquierdo del tabique y el aparato tricúspideo o banda moderadora en el lado derecho del tabique. Sin embargo, se debe reconocer que, incluso con guía bidimensional, puede no ser posible alinear el cursor en modo-M perpendicularmente al eje largo del ventrículo, lo cual es obligatorio para obtener una medición fiel de la dimensión del eje menor. Alternativamente, las dimensiones de la cavidad y el grosor de la pared se pueden adquirir a partir de la vista paraesternal de eje corto con mediciones 2D directas o ecocardiografía modo-M, siempre y cuando el cursor en modo-M se pueda colocar

perpendicularmente al tabique y a la pared posterior del VI.

Se ha propuesto un método 2D para evaluar pacientes con problemas de enfermedad coronaria. Con este método, es aconsejable que las dimensiones internas del VI (DDVI y DSVI, respectivamente) y el grosor de pared se midan a nivel de la dimensión menor del VI, a nivel de las cuerdas de la mitral. Estas mediciones lineales también se pueden hacer directamente a partir de imágenes bidimensionales o con ecocardiografía modo-M dirigida bidimensionalmente. Las medidas 2D directas en el eje menor, a nivel de las cuerdas, intersectan el tabique interventricular por debajo del tracto de salida del VI^{2,5,18} y, de este modo, proveen una evaluación global en un VI que se contrae simétricamente, y evalúan el funcionamiento regional basal en una cavidad con anomalías de contracción regional. Las dimensiones 2D directas del eje menor son menores que las medidas en modo-M, con un límite superior dentro de lo normal para el DDVI de 5.2 cm versus 5.5 cm, siendo el límite inferior de lo normal para el porcentaje de acortamiento (%Ac) de 0.18 versus 0.25. Las dimensiones sistólica y diastólica normales, reportadas de este parámetro son 3.3 +/- 0.5 cm y 4.7 +/- 0.4 cm respectivamente.^{2,18}

Las dimensiones del VI, TBIV y PP se miden en fin de diástole y en fin de sístole a partir de registros 2D o en modo-M,^{1,2} preferentemente en varios ciclos cardíacos (Figura 1).^{1,2} Los refinamientos en el procesado de imágenes han permitido mejorar la resolución de las estructuras cardíacas. Por consiguiente, actualmente es posible medir el grosor real del tabique ventricular y otras dimensiones de la cavidad como las define la interfaz sangre-tejido, más que la distancia entre los ecos del borde delantero, que se habían recomendado previamente.⁵

El uso de dimensiones lineales obtenidas a través de la ecocardiografía 2D, reduce el problema común de imágenes paraesternales oblicuas en modo M, que conducen a una sobreestimación de las dimensiones de la cavidad y la pared. Si es necesario calibrar las imágenes a mano, se deben utilizar distancias de 6 cm o más para reducir los errores causados por la colocación imprecisa de los puntos de calibrado. Para obtener medidas volumétricas, las vistas 2D más importantes para la cuantificación son la de eje corto a nivel de los músculos papilares y las

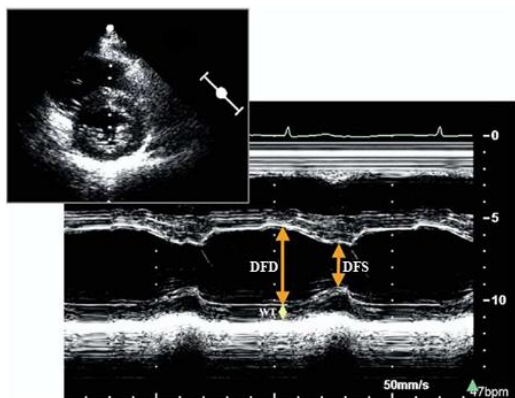


Figura 1 Medición del diámetro del ventrículo izquierdo en fin de diástole (*DFD*) y en fin de sístole (*DFS*) en modo-M, guiada por imagen paraesternal de eje corto (*superior izquierda*) para optimizar la orientación del haz.

vistas apicales de 4 y 2 cámaras. Las mediciones volumétricas requieren el trazado manual del borde endocárdico. Los músculos papilares se deben excluir del miocardio al calcular la masa del VI (Figura 6). Las mediciones precisas requieren visualización óptima del borde endocárdico para reducir la necesidad de extrapolación. Se recomienda delinear el borde basal del área de la cavidad del VI con una línea recta que conecte en la vista de 4 cámaras las inserciones de la válvula mitral en los bordes lateral y septal del anillo, y los bordes anulares anterior e inferior en la vista de 2 cámaras.

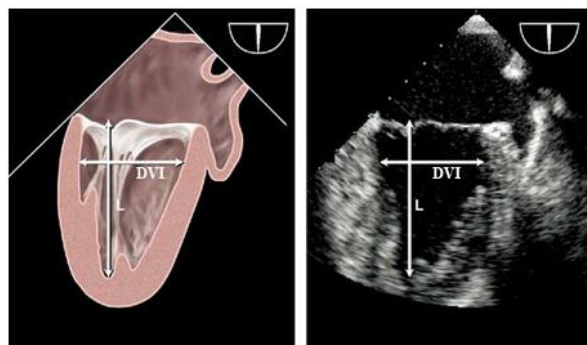


Figura 2 Mediciones transesofágicas de la longitud (*L*) y el diámetro menor (*DVI*) del ventrículo izquierdo desde la vista de 2 cámaras a nivel de esófago medio. La mejor imagen se obtiene normalmente con multiplanar, con un ángulo entre 60 y 90 grados

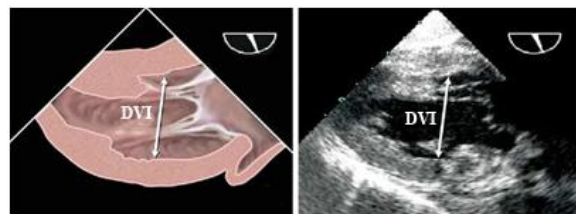


Figura 3 Mediciones ecocardiográficas transesofágicas del diámetro de eje menor (*DVI*) del ventrículo izquierdo desde la vista 2 cámaras a nivel transgástrico. La mejor imagen se obtiene normalmente en un ángulo de 90 a 110 grados después de optimizar el tamaño máximo obtenible del ventrículo izquierdo ajustando la rotación lateral media.

El fin de diástole se puede definir en el comienzo del intervalo QRS, aunque preferentemente se define como el frame después del cierre de la válvula mitral, o el frame en que la dimensión cardíaca normal es máxima. En ritmo de sinusal, esto sigue a la contracción auricular. La mejor definición de fin de sístole es el frame que precede a la apertura de la válvula mitral, o el momento del ciclo cardíaco en que la dimensión cardíaca es la más pequeña en un corazón normal. En la vista de 2 cámaras, el movimiento de la válvula mitral no siempre se puede apreciar con claridad y las imágenes con volumen máximo y mínimo se deben identificar como fin de diástole y fin de sístole respectivamente.

Las vistas de ETE recomendadas para medir los diámetros del VI son la esofágica media (Figura 2) y la transgástrica (Figura 3) en 2 cámaras. Los diámetros del VI se miden desde el endocardio de la pared anterior hasta el endocardio de la pared inferior, trazando una línea perpendicular al eje largo del ventrículo en la unión de los tercios basal y medio del eje largo. La vista de ETE recomendada para medir el grosor de pared del VI es la vista transgástrica de eje corto medio (Figura 4). Con la ETE, la dimensión de eje largo del VI a menudo se acorta en las vistas esofágicas medias de 4 cámaras y de eje largo; por lo tanto, para esta medición, es preferible la vista esofágica media de 2 cámaras. Para evitar el falso acortamiento de las vistas en ETE, se debe obtener el plano de la imagen que muestre el máximo tamaño de la cavidad, encontrando el ángulo para medición de diámetro que sea perpendicular al eje largo de esa cavidad y luego

midiendo el diámetro de eje corto máximo obtenible.

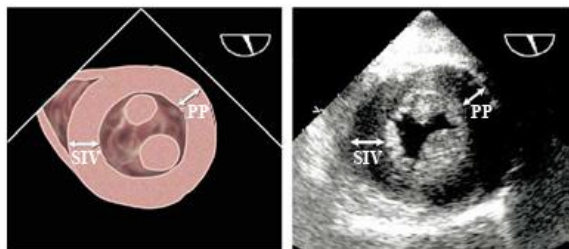


Figura 4 Mediciones ecocardiográficas transesofágicas del grosor del tabique ventricular izquierdo (TBVI) y el grosor de la pared posterior (PP) desde la vista transgástrica de eje corto del VI, a nivel del músculo papilar. La mejor imagen se obtiene normalmente en un ángulo de 0 a 30 grados.

Cálculo de la masa del ventrículo izquierdo

En la práctica clínica, las dimensiones de la cavidad del VI se usan comúnmente para obtener medidas de su funcionamiento sistólico en tanto que, en estudios epidemiológicos y ensayos de tratamiento, la mayor aplicación de la ecocardiografía ha sido el cálculo de la masa del VI en poblaciones, y su cambio con terapia antihipertensiva.^{13,19}

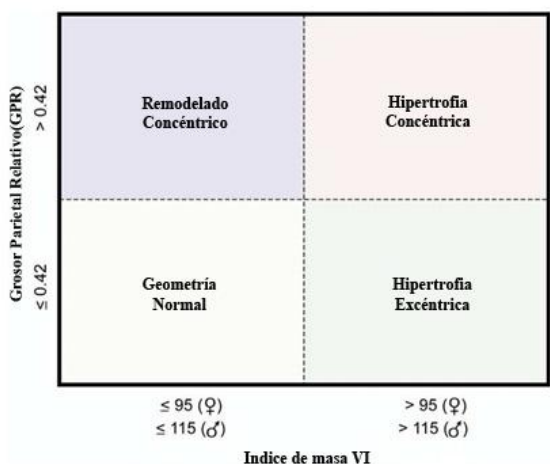


Figura 5 Comparación del grosor parietal relativo (GPR). Los pacientes con masa VI normal pueden tener remodelado concéntrico (masa normal del VI con aumento del GPR ≥ 0.42) o geometría normal (GPR ≤ 0.42 con masa VI normal). Los pacientes con aumento de la masa VI pueden tener hipertrofia concéntrica (GPR ≥ 0.42) o excéntrica (GPR ≤ 0.42). Estas mediciones de la masa del VI se basan en mediciones lineales

Todos los algoritmos de masa VI, ya sea utilizando medidas en modo-M, 2D o 3D, se basan en restar el volumen de la cavidad del VI del volumen circundado por el epicardio, para obtener el volumen del músculo o envoltura del VI.

Luego, este volumen se multiplica por la densidad del miocardio para convertirlo en masa.

Por consiguiente, la cuantificación de la masa del VI requiere la identificación precisa de las interfaces entre el volumen sanguíneo y el endocardio, y entre el epicardio y el pericardio.

Hasta la fecha, la mayoría de los cálculos de la masa del VI se han hecho con mediciones lineales del VI derivadas de medidas en modo-M dirigidas por 2D, o más recientemente, de medidas lineales 2D.²⁰

La fórmula recomendada por la ASE para calcular la masa del VI a partir de sus dimensiones lineales (validado con autopsia $r = 0.90$, $P < .001$ ²¹) basándose en un modelo elipsoide el VI es:

$$\text{Masa VI} = 0.8 \times \{1.04[(\text{DDVI} + \text{PP} + \text{TBIV})^3 - (\text{DDVI})^3]\} + 0.6 \text{ g}$$

donde PP y TBIV son el grosor de la pared posterior en fin de diástole y el grosor del tabique en fin de diástole, respectivamente. Esta fórmula es adecuada para evaluar pacientes sin grandes distorsiones geométricas en el VI (por ejemplo, pacientes con hipertensión). Como esta fórmula requiere elevar medidas primarias al cubo, hasta los más pequeños errores se amplifican. El cálculo del grosor parietal relativo (GPR) según la fórmula $(2 \times \text{PP})/\text{DDVI}$, permite categorizar un aumento de masa del VI como hipertrofia concéntrica (GPR ≥ 0.42) o excéntrica (GPR ≤ 0.42) y permite identificar el remodelado concéntrico (masa del VI normal con aumento del GPR) (Figura 5).²²

Los métodos 2D que se usan con mayor frecuencia para medir la masa del VI, se basan en la fórmula área-longitud y el modelo de elipsoide truncado, tal como se describe en detalle en el documento de 1989 de la ASE sobre cuantificación VI.² Ambos métodos fueron validados a principios de los años 80 en modelos animales y por medio de comparación de ecocardiogramas premórbidos con el peso medido del VI en autopsias en seres humanos.

Ambos métodos dependen de mediciones del área del miocardio a nivel del músculo papilar medio.

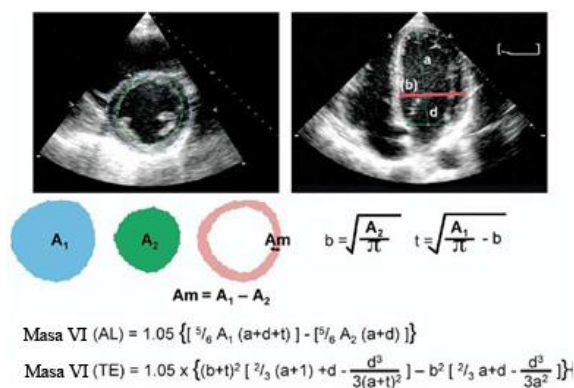


Figura 6 Dos métodos para estimar la masa VI basados en la fórmula de área-longitud (AL) y la fórmula de elipsoide truncada (ET) desde cortes bidimensionales en eje corto (izquierda) y 4 cámaras apical(derecha)

Donde A1: área total de VI y A2: área de la cavidad VI, Am : área miocárdica, a: eje mayor desde el radio del eje menor hasta el ápex, b es el radio de eje corto (calculado desde el eje corto del área de la cavidad) y d es el eje semi mayor truncado desde el diámetro en eje corto hasta el plano de la válvula mitral.

Asumiendo un área circular, el radio (b) se computa y el engrosamiento parietal promedio (T) es derivado desde el eje corto epicárdico y el área de la cavidad. Ver texto para mayor explicación.

Se traza el epicardio para obtener el área total (A1) y se traza el endocardio para obtener el área de la cavidad (A2). El área de miocardio (Am) se calcula como la diferencia: $Am = A1 - A2$. Suponiendo un área circular, se calcula el radio: $b = \sqrt{A2/\pi}$, y se deriva el grosor promedio de la pared (Figura 6). La masa del VI se puede calcular con una de las dos fórmulas que se muestran en la Figura 6. En presencia de extensas anomalías regionales de movimiento de pared (por ejemplo IAM), se puede usar el método biplanar de Simpson, aunque este método es dependiente de la adecuada definición endocárdica y epicárdica del VI, lo cual a menudo constituye un reto desde esta ventana. La mayoría de los laboratorios obtienen la medición en fin de diástole y excluyen los músculos papilares al trazar el área de miocardio.

La evaluación de la masa del VI por ETE también es muy precisa, pero da pequeñas diferencias sistemáticas en el grosor de la PP. La masa del VI derivada de medidas del grosor de pared por ETE es en promedio, 6 g/m² mayor.⁸

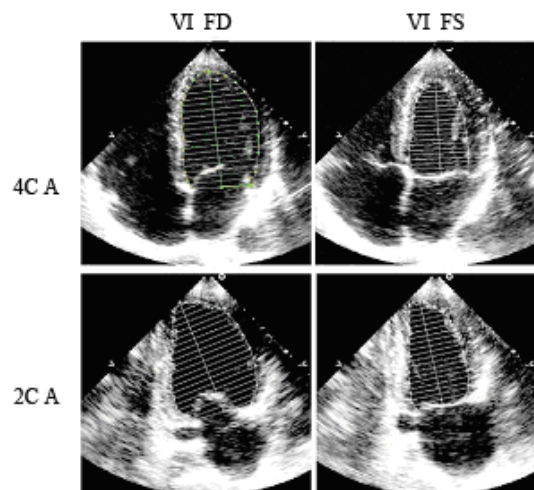


Figura 7 Mediciones bidimensionales para calcular el volumen con el método biplanar de discos (regla de Simpson modificada) en vistas apicales de 4 cámaras (4CA) y de 2 cámaras (2CA) en fin de diástole (VFD) y en fin de sístole (VFS). En el trazado se deben excluir los músculos papilares.

Funcionamiento sistólico del ventrículo izquierdo: medición y lineal y volumétrica

Muchos laboratorios de ecocardiografía dependen de mediciones en modo-M o de dimensiones lineales obtenidas a partir de la imagen 2D para la cuantificación. Se ha demostrado que las medidas lineales de imágenes en modo-M y de imágenes 2D se pueden reproducir con poca variabilidad intra e interobservador.^{20,23-26} Aunque las medidas lineales del funcionamiento del VI son problemáticas cuando hay una marcada diferencia en la función regional, en pacientes con hipertensión no complicada, obesidad o enfermedades valvulares, tales diferencias regionales son raras en ausencia de infarto del miocardio reconocido clínicamente. Por consiguiente, el acortamiento fraccional y su relación con la tensión en fin de sístole a menudo dan información útil en estudios clínicos.²⁷ Los métodos previamente usados por Teichholz o Quiñones para calcular la fracción de eyección del VI a partir de dimensiones lineales pueden generar imprecisiones como resultado de las suposiciones geométricas necesarias para convertir una medida lineal en un volumen 3D.^{28,29} En consecuencia, en la práctica clínica se recomienda no usar medidas lineales para calcular la fracción de eyección del VI.

La contracción de las fibras musculares en la pared media del VI refleja la contractilidad intrínseca mejor que la contracción de las fibras en el endocardio. El cálculo del acortamiento fraccionario de la pared media en lugar del acortamiento fraccionario endocárdico es especialmente útil para revelar una disfunción sistólica subyacente en el contexto de una hipertrofia concéntrica.³⁰ El porcentaje de acortamiento de la pared media (% Ac PM), puede calcularse a partir de medidas lineales de grosor de pared y tamaño de cavidades diastólica y sistólica de acuerdo con modelos matemáticos,^{30,31} según las siguientes fórmulas:

$$\text{Envoltura int} = \left[\frac{(\text{DDVI} + \text{TBIV} / 2 + \text{PP} / 2) - \text{DDVI}^3 + \text{DSVI}^3}{\text{DDVI} + \text{TBIV} / 2 + \text{PP} / 2} \right] - \text{DSVI}$$

$$\% \text{AcPM} = \frac{(\text{DDVI} + \text{TBIV} / 2 + \text{PP} / 2) - [\text{DSVI} + \text{envoltura interna}]}{(\text{DDVI} + \text{TBIV} / 2 + \text{PP} / 2) \times 100}$$

El método 2D de medición de volumen más comúnmente utilizado es el biplanar de discos (regla de Simpson modificada) y es el método actualmente recomendado por consenso de este comité (Figura 7). El principio subyacente de este método es que el volumen total del VI se calcula sumando una pila de discos elípticos. La altura de cada disco se calcula como una fracción (normalmente 1/20) del eje largo del VI, basada en la mayor de las dos longitudes de las vistas de 2 y 4 cámaras. El área de la sección transversal del disco se basa en los dos diámetros obtenidos de las vistas de 2 y 4 cámaras. Cuando no se dispone de dos vistas ortogonales adecuadas, se puede utilizar un plano único y después suponer que el área del disco es circular. Las limitaciones del uso de un plano único son mayores cuando hay extensas anomalías de movimiento de pared.

Uno de los métodos alternativos para calcular el volumen del VI cuando la definición del endocardio apical impide el trazado preciso, es el método de área-longitud en que se supone que el VI tiene forma de bala. El área de la sección transversal del VI medio se calcula con planimetría en la vista paraesternal de eje corto y la longitud del ventrículo se toma desde el punto medio del anillo hasta el ápex en la vista apical de 4 cámaras. Estas mediciones se repiten en fin de diástole y en fin de sístole, y el volumen se calcula según la fórmula: volumen = [5 (área) (longitud)] / 6. El parámetro más utilizado para indexar volúmenes es la superficie corporal (SC) en metros cuadrados. El volumen en fin de diástole (VFD) y el volumen

en fin de sístole (VFS) se calculan con uno de los dos métodos descritos arriba y la FE se calcula de la siguiente manera:

$$\text{Fracción de eyección} = (\text{VFD} - \text{VFS}) / \text{VFD}$$

Los rangos de valores para reconocer el funcionamiento sistólico deprimido del VI que se muestran en la Tabla 6 siguen la práctica tradicional de usar los mismos límites en mujeres y hombres; sin embargo, datos recientes en ecocardiografía y en resonancia magnética sugieren que la FE del VI y otros índices son un poco más altos en mujeres aparentemente sanas que en hombres.^{32,33} La cuantificación de los volúmenes del VI con ETE es problemática debido a las dificultades para obtener una cavidad no acortada del VI desde el abordaje esofágico. Sin embargo, cuando se adquieren cuidadosamente, las comparaciones directas entre volúmenes y FE obtenidas por ETE y ETT han mostrado diferencias menores o sin importancia.^{8,9}

Valores de referencia para mediciones del ventrículo izquierdo

Tal como se muestra en las Tablas 4-6, los valores de referencia de las dimensiones lineales del VI se han obtenido de una población étnicamente variada de 510 adultos blancos, afroamericanos e indios americanos con peso normal, tensión normal y sin diabetes ni patología cardiovascular reconocida (datos sin publicar). Las poblaciones de las que se han obtenido estos datos se han descrito previamente en detalle.^{20,34-36} Los valores de referencia de medidas volumétricas también se han obtenido de una población adulta sana.³⁷

Los valores normales de la masa del VI difieren entre hombres y mujeres incluso cuando se ajustan al área de superficie corporal (Tabla 4). Todavía está en discusión el mejor método para normalizar las mediciones de la masa del VI en adultos. Aunque la superficie corporal se ha usado con más frecuencia en ensayos clínicos, este método subestima la preponderancia de la hipertrofia del ventrículo izquierdo en personas obesas y con sobrepeso. La capacidad de detectar la hipertrofia del VI relacionada con la obesidad y las enfermedades cardiovasculares se mejora indexando la masa del VI debido a la potencia de su relación alométrica o de crecimiento con la estatura.^{2,7}

Tabla 4 Límites de referencia y rango de valores para la masa y geometría del ventrículo izquierdo
Mujeres Hombres

	Rango de referencia	Levemente anormal	Moderadamente anormal	Severamente anormal	Rango de referencia	Levemente anormal	Moderadamente anormal	Severamente anormal
Método lineal								
Masa del VI, g	67-162	163-186	187-210	≥ 211	88-224	225-258	259-292	≥ 293
<i>Masa del VI /SC, g/m²</i>	<i>43-95</i>	<i>96-108</i>	<i>109-121</i>	<i>≥ 122</i>	<i>49-115</i>	<i>116-131</i>	<i>132-148</i>	<i>≥ 149</i>
Masa del VI /estatura, g/m	41-99	100-115	116-128	≥ 129	52-126	127-144	145-162	≥ 163
Masa del VI/estatura ^{2,7} , g/m ^{2,7}	18-44	45-51	52-58	≥ 59	20-48	49-55	56-63	≥ 64
Grosor parietal relativo, cm	0.22-0.42	0.43-0.47	0.48-0.52	≥ 0.53	0.24-0.42	0.43-0.46	0.47-0.51	≥ 0.52
<i>Grosor del tabique, cm</i>	<i>0.6-0.9</i>	<i>1.0-1.2</i>	<i>1.3-1.5</i>	<i>≥ 1.6</i>	<i>0.6-1.0</i>	<i>1.1-1.3</i>	<i>1.4-1.6</i>	<i>≥ 1.7</i>
<i>Grosor de la pared posterior, cm</i>	<i>0.6-0.9</i>	<i>1.0-1.2</i>	<i>1.3-1.5</i>	<i>≥ 1.6</i>	<i>0.6-1.0</i>	<i>1.1-1.3</i>	<i>1.4-1.6</i>	<i>≥ 1.7</i>
Método 2D								
Masa del VI, g	66-150	151-171	172-182	> 193	96-200	201-227	228-254	> 255
<i>Masa del VI/SC, g/m²</i>	<i>44-88</i>	<i>89-100</i>	<i>101-112</i>	<i>≥ 113</i>	<i>50-102</i>	<i>103-116</i>	<i>117-130</i>	<i>≥ 131</i>

SC, superficie corporal; VI, ventrículo izquierdo; 2D, bidimensional.

Valores en itálica negra: recomendados y mejor validados.

Los datos no son concluyentes en cuanto a que tal ajuste de la masa del VI pueda mejorar o atenuar la predicción de problemas cardiovasculares. Cabe destacar que los límites de referencia de la masa del VI que aparecen en la Tabla 4 son menores que los publicados en algunos estudios ecocardiográficos anteriores, aún cuando son casi idénticos a los basados en la medición directa en autopsia y a los valores límite usados en ensayos clínicos.^{19,20,36,38,39} Aunque algunos estudios anteriores han sugerido diferencias raciales en la medición de la masa del VI, el consenso de la literatura disponible indica que no hay diferencias importantes entre afroamericanos y caucásicos clínicamente sanos. Sin embargo, un estudio reciente, ha mostrado diferencias raciales y étnicas en la estructura del VI en adultos con hipertensión.⁴⁰

Aunque la sensibilidad, especificidad y valor predictivo de las mediciones del grosor de pared del VI son menores que las de la masa calculada a la hora de detectar hipertrofia, a veces, en la práctica clínica, es más fácil identificar la

hipertrofia del VI midiendo el grosor aumentado de la pared posterior y del tabique.⁴¹

El uso de la masa del VI en niños es complicado debido a la necesidad de indexar la medición según el tamaño del cuerpo del paciente. El propósito del ajuste es tomar en cuenta el crecimiento infantil normal de la masa magra del cuerpo sin descontar los efectos patológicos de pacientes obesos o con sobrepeso. De esta manera, una medición indexada de la masa del VI en la primera infancia se puede comparar directamente con mediciones siguientes durante la adolescencia y la vida adulta. Dividir la masa del VI por la estatura (metros) elevada a la potencia de 2.5 o a 3.0 es el método de indexación más aceptado en niños mayores y adolescentes, porque da la mejor correlación para indexar la masa del VI a la masa magra del cuerpo.⁴² Hoy en día generalmente se utiliza un valor intermedio de 2.7.^{43,44} En niños pequeños (menos de 8 años de edad), el factor de indexación ideal aún sigue siendo investigado, pero la estatura elevada a 2.0 parece ser lo más apropiado.⁴⁵

Tabla 5 Límites de referencia y rango de valores para el tamaño del ventrículo izquierdo

	Mujeres				Hombres			
	Rango de referencia	Levemente anormal	Moderadamente anormal	Severamente anormal	Rango de referencia	Levemente anormal	Moderadamente anormal	Severamente anormal
Dimensiones del VI								
Diámetro diastólico del VI, cm	3.9-5.3	5.4-5.7	5.8-6.1	≥ 6.2	4.2-5.9	6.0-6.3	6.4-6.8	≥ 6.9
Diámetro diastólico del VI/SC	2.4-3.2	3.3-3.4	3.5-3.7	≥ 3.8	2.2-3.1	3.2-3.4	3.5-3.6	≥ 3.7
Diámetro diastólico del VI/estatura, cm/m	2.5-3.2	3.3-3.4	3.5-3.6	≥ 3.7	2.4-3.3	3.4-3.5	3.6-3.7	≥ 3.8
Volumen del VI								
Volumen diastólico del VI, mL	56-104	105-117	118-130	≥ 131	67-155	156-178	179-201	≥ 201
<i>Volumen diastólico del VI/SC, mL/m²</i>	<i>35-75</i>	<i>76-86</i>	<i>87-96</i>	<i>≥ 97</i>	<i>35-75</i>	<i>76-86</i>	<i>87-96</i>	<i>≥ 97</i>
Volumen sistólico del VI, mL	19-49	50-59	60-69	≥ 70	22-58	59-70	71-82	≥ 83
<i>Volumen sistólico del VI/SC, mL/m²</i>	<i>12-30</i>	<i>31-36</i>	<i>37-42</i>	<i>≥ 43</i>	<i>12-30</i>	<i>31-36</i>	<i>37-42</i>	<i>≥ 43</i>

SC, Superficie Corporal; VI, ventrículo izquierdo.

Valores en *itálica negra*: recomendados y mejor validados.

Valoración tridimensional de volumen y masa

La cuantificación 3D del volumen y masa de la cavidad se caracterizan de manera incompleta con enfoques unidimensionales o bidimensionales basados en supuestos geométricos. Aunque en el pasado estas imprecisiones se han considerado inevitables y de menor importancia, en la mayoría de las situaciones se requieren mediciones precisas, en especial cuando se sigue el curso de la enfermedad con exámenes en serie. En la última década, han aparecido varias técnicas ecocardiográficas 3D para medir el volumen y la masa del VI.⁴⁶⁻⁵⁹ Estas técnicas se pueden dividir conceptualmente en técnicas basadas en la reconstrucción después de la medición a partir de un conjunto de secciones transversales 2D, o en la adquisición de datos en línea con un transductor matricial (matrix-array transducer), también conocido como ecocardiografía 3D en tiempo real.

Después de adquirir los datos en bruto, el cálculo de volumen y masa del VI requiere la identificación de los bordes endocárdicos (y para la masa, del borde epicárdico) con algoritmos manuales o semiautomáticos. Luego, estos bordes se procesan para calcular el volumen de la cavidad o del miocardio mediante suma de discos^{54,56} u otros métodos.⁴⁶⁻⁴⁸

Independientemente del método de adquisición o análisis, la ecocardiografía 3D no depende de supuestos geométricos para los cálculos de volumen y/o masa y no está sujeta a errores de posicionamiento de planos que pueden conducir al acortamiento de la cavidad. Los estudios en que se comparan los volúmenes o la masa VI realizados con ecocardiografía 3D, con otros gold standards (por ejemplo, resonancia magnética) han confirmado que la ecocardiografía 3D es precisa. En comparación con los datos de la resonancia magnética, los volúmenes del VI y el ventrículo derecho (VD) calculados con ecocardiografía tridimensional mostraron una

Tabla 6 Límites y valores de referencia, y rango de valores del funcionamiento del ventrículo izquierdo

	Mujeres				Hombres			
	Rango de referencia	Levemente anormal	Moderadamente anormal	Severamente anormal	Rango de referencia	Levemente anormal	Moderadamente anormal	Severamente anormal
Método lineal								
Acortamiento fraccionario endocárdico, %	27-45	22-26	17-21	≤ 16	25-43	20-24	15-19	≤ 14
Acortamiento fraccionario de la pared media, %	15-23	13-14	11-12	≤ 10	14-22	12-13	10-11	≤ 10
Método 2D								
<i>Fracción de eyección, %</i>	<i>≥ 55</i>	<i>45-54</i>	<i>30-44</i>	<i>< 30</i>	<i>≥ 55</i>	<i>45-54</i>	<i>30-44</i>	<i>< 30</i>

2D, Bidimensional

Valores en *itálica negrita*: recomendados y mejor validados.

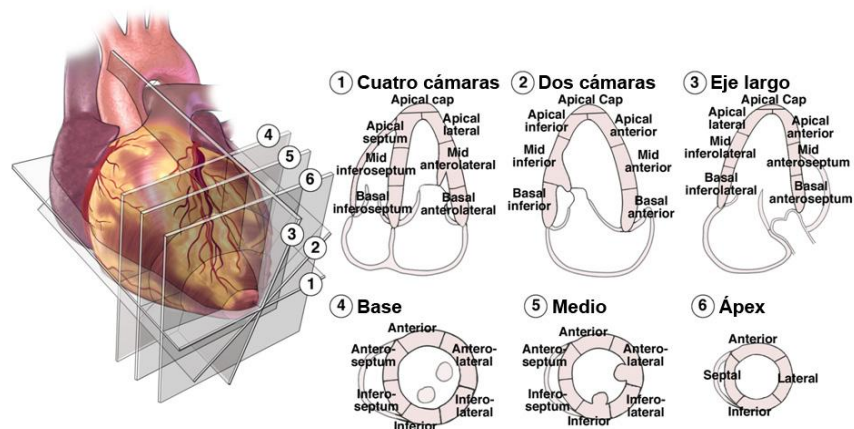
concordancia significativamente mayor (menor desviación), menor dispersión y menor variabilidad intra e interobservador que la ecocardiografía 2D.^{46,54,57,60} Se ha demostrado en forma convincente la superioridad de los valores de la masa del VI obtenidos por ecocardiografía 3D en comparación con los valores calculados con ecocardiografía en modo-M o 2D.^{55,57,59} El volumen y la masa del VD también han sido medidos con ecocardiografía 3D y se ha obtenido buena concordancia con los datos de resonancia magnética.^{58,61} Entre las limitaciones actuales se encuentra la necesidad de regularidad del ritmo cardíaco, la calidad relativamente inferior de las imágenes de ecocardiografía 3D en tiempo real en comparación con las imágenes 2D, y el tiempo necesario para analizar los datos después de la medición. Sin embargo, la mayor cantidad de datos adquiridos, la ausencia de supuestos geométricos, las imágenes 3D cada vez más sofisticadas y las soluciones en las mediciones, compensan estas limitaciones.

Funcionamiento regional del ventrículo izquierdo

En 1989, la ASE recomendó el modelo de 16 segmentos para la división del VI.² Este modelo consta de 6 segmentos a nivel del ventrículo

basal y medio, y 4 segmentos en el ápex (Figura 8). La unión de la pared del VD al VI define el septum, que se divide a nivel basal y medio del VI, en septum anterior y septum inferior. Continuando en sentido antihorario, los segmentos restantes a nivel basal y medio del VI, se denominan inferior, inferolateral, anterolateral y anterior. El ápex contiene los segmentos septal, inferior, lateral y anterior. Este modelo se ha vuelto muy utilizado en ecocardiografía. Sin embargo, las imágenes de perfusión, la resonancia magnética cardiovascular y la tomografía computarizada cardíaca comúnmente han establecido un mayor número de segmentos.

En el 2002, el Grupo de Autores del Registro y Segmentación del Miocardio para las Imágenes Cardíacas de la AHA, en un intento por establecer estándares de segmentación aplicables a todos los tipos de imágenes, recomendó un modelo de 17 segmentos (Figura 8).⁶² Éste difiere del modelo de 16 segmentos anterior, por la adición de un decimoséptimo segmento, el casquete apical. El casquete apical es el segmento que se encuentra detrás de la finalización de la cavidad del VI. Se cree que la mejoría de imágenes ecocardiográficas, tales como la obtención de imágenes por armónicas o imágenes tras inyección de contraste, permiten mejorar las imágenes del ápex.



Translated labels for Figure 8

- | | | |
|---------------------|---------------------|-----------------|
| 1) Cuatro cámaras | 3) Eje largo | 5) Medio |
| Septum infero-basal | Inferolateral basal | Inferior |
| Septum infero-medio | Inferolateral medio | Septum inferior |
| Septum apical | Lateral apical | Septum anterior |
| Casquete apical | Casquete apical | Anterior |
| Latero-apical | Antero apical | Anterolateral |
| Anterolateral medio | Septum antero-medio | Inferolateral |
| Anterolateral basal | Septum antero-basal | |
| | | |
| 2) Dos cámaras | 4) Base | 6) Ápex |
| Infero- basal | Inferior | Inferior |
| Infero- medio | Septum inferior | Septal |
| Infero-apical | Septum anterior | Anterior |
| Casquete apical | Anterior | Lateral |
| Antero apical | Anterolateral | |
| Antero medio | Inferolateral | |
| Antero basal | | |

Figura 8 Análisis segmentario de las paredes del VI basado en vistas esquemáticas de eje largo y de eje corto paraesternal, en 3 niveles distintos. Los “segmentos apicales” se visualizan normalmente en vistas apicales de 4, 2 y 3 cámaras. El casquete apical sólo se puede apreciar en algunos estudios con contraste. Se puede utilizar un modelo de 16 segmentos, sin el casquete apical, tal como se describe en el documento de 1989 de la ASE.² El Grupo de Autores de AHA sobre Registro y Segmentación del Miocardio para la Formación de Imágenes Cardíacas ha sugerido un modelo de 17 segmentos que incluye el casquete apical.⁶²

Cualquier modelo es práctico para aplicación clínica y suficientemente detallado para el análisis semicuantitativo. El modelo de 17 segmentos se debe utilizar predominantemente en estudios de perfusión de miocardio o cada vez que se hagan esfuerzos para comparar modalidades de obtención de imágenes. El modelo de 16 segmentos es adecuado para estudios en que se valoran las anomalías de movimiento de pared, ya que la punta del ápex normal (segmento 17) no se mueve.

La masa y el tamaño del miocardio, tal como se valoran en la autopsia, son la base de la determinación de la distribución de los segmentos. Dividida en los tercios ventriculares basal, medio y apical, perpendiculares al eje largo del VI, con el tercio ventricular medio definido por los músculos papilares, la masa del miocardio en adultos sin cardiopatías fue de 43% en la base, 36% en la cavidad media y 21% en el ápex.⁶³

El modelo de 16 segmentos se aproxima estrechamente a esto, creando una distribución de

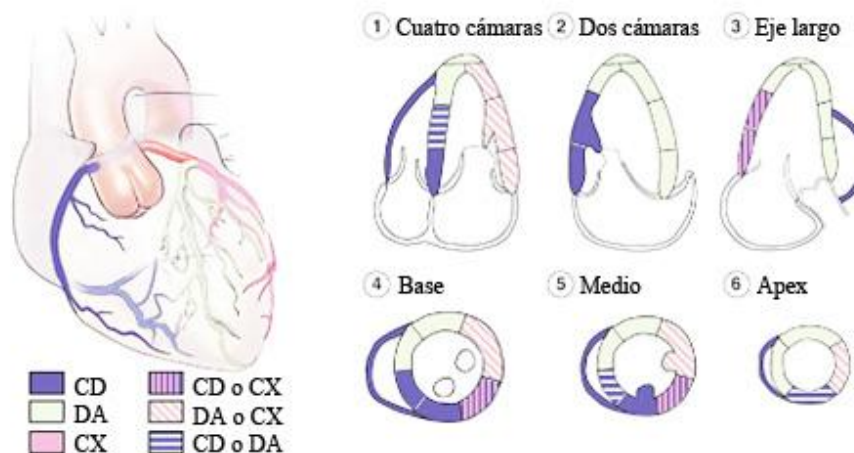


Figura 9 Distribución típica de la arteria coronaria derecha (CD), y las arterias descendente anterior (DA) y circunfleja (CX). La distribución de las arterias varía de un paciente a otro. Algunos segmentos tienen perfusión coronaria variable

37.5% en las porciones basal y media, y 25% en la porción apical. El modelo de 17 segmentos crea una distribución de 35.3%, 35.3% y 29.4% en las porciones basal, media y apical (incluyendo el casquete apical) respectivamente.

Hay variabilidad en el suministro de sangre por las arterias coronarias a los segmentos del miocardio. No obstante, los segmentos que normalmente se atribuyen a las tres arterias coronarias principales se muestran en las distribuciones de la ETT de la Figura 9.⁶²

Desde los años 70, la ecocardiografía se ha utilizado para evaluar el movimiento regional de la pared del VI durante el infarto y la isquemia.⁶⁴⁻⁶⁶ Se reconoce que el flujo regional de sangre del miocardio y el funcionamiento sistólico regional del VI se relacionan con una amplia gama de flujos sanguíneos.⁶⁷ Aunque es posible que las anomalías regionales de movimiento de pared en reposo no se vean hasta que la estenosis del diámetro luminal exceda el 85%, con ejercicio, una lesión coronaria del 50% puede tener como resultado una disfunción regional. Se reconoce que la ecocardiografía puede sobrestimar la cantidad de miocardio isquémico o infartado, ya que el movimiento de pared de regiones adyacentes puede ser afectado por tironeamiento,

perturbación de las condiciones de carga regional y atontamiento.⁶⁸ Por lo tanto, se debe tener en cuenta el engrosamiento y el movimiento de pared. Es más, se debe tener presente que pueden ocurrir anomalías regionales en el movimiento de pared en ausencia de enfermedad coronaria.

Se recomienda analizar y asignar puntaje a cada segmento por separado según su movimiento y engrosamiento sistólico. Idealmente, el funcionamiento de cada segmento se debe confirmar en múltiples vistas. Los puntajes o scores son como sigue: normal o hiperquinesia = 1, hipoquinesia = 2, aquinesia (engrosamiento insignificante) = 3, disquinesia (movimiento sistólico paradójico) = 4, y aneurismático (deformación diastólica) = 5.¹ El score de motilidad parietal deriva de la suma de todos los puntajes divididos por el número de segmentos visualizados.

Valoración de la remodelación del ventrículo izquierdo y el uso de la ecocardiografía en ensayos clínicos

El remodelado del VI describe el proceso mediante el cual, con los años, el corazón cambia de tamaño, geometría y funcionamiento.

La ETT 2D cuantitativa permite la caracterización de la remodelación del VI en personas sanas y en personas con gran variedad de cardiopatías. La remodelación del VI puede ser fisiológica cuando el corazón aumenta de tamaño pero conserva su funcionamiento normal, esto se puede ver durante el crecimiento, el entrenamiento físico y el embarazo. Numerosos estudios han demostrado que tanto el ejercicio isométrico como el isotónico causan remodelado del tamaño de la cavidad y del grosor de la pared de los ventrículos.⁶⁹⁻⁷³ Estos cambios en el corazón de atletas de elite altamente entrenados están directamente relacionados con el tipo y la duración del ejercicio, y han sido caracterizados ecocardiográficamente. Con el ejercicio isométrico, hay un aumento desproporcionado de la masa, en comparación con el aumento del volumen diastólico del VI, teniendo como resultado una proporción de grosor de la pared para el tamaño de la cavidad (proporción h/R) considerablemente mayor que la que hay en personas sanas no atléticas sin cambios en los índices de eyección del funcionamiento contráctil del VI.⁶⁹⁻⁷³ El remodelado hipertrofico fisiológico del corazón del atleta es reversible con el cese del entrenamiento de resistencia, y, está relacionada con el aumento total de peso magro del cuerpo⁷⁰ y, se desencadena con el aumento de la actividad cardíaca simpática.⁷⁴ El remodelado puede compensar la sobrecarga de presión crónica debida a la hipertensión sistémica o estrechez de la aorta que produce hipertrofia concéntrica (aumento del grosor de pared, volumen de cavidad normal y mantenimiento de la fracción de eyección) (Figura 5). El remodelado compensatorio del VI también ocurre en la sobrecarga crónica de volumen relacionada con la regurgitación mitral o aórtica, la cual produce una arquitectura ventricular caracterizada por hipertrofia excéntrica, dilatación de cavidad y funcionamiento contráctil inicialmente normal. La sobrecarga de presión y volumen pueden quedar compensados con la hipertrofia apropiada, que normaliza la tensión de la pared de manera tal que la hemodinámica y la fracción de eyección mantienen su estabilidad a largo plazo. Sin embargo, en algunos pacientes, la postcarga crónicamente aumentada no se puede normalizar indefinidamente y el proceso de remodelado se vuelve patológico.

La transición a remodelado patológico es precedida por la progresiva dilatación ventricular, la deformación de la cavidad y el trastorno de la geometría normal del anillo mitral y el aparato subvalvular, lo cual trae como consecuencia la regurgitación mitral. La carga adicional de volumen causada por la regurgitación mitral intensifica el deterioro del funcionamiento sistólico y la aparición de insuficiencia cardíaca. La dilatación del VI causa regurgitación mitral y ésta causa mayor dilatación del VI, remodelado progresivo y disfunción contráctil.

Los cambios de tamaño y geometría del VI originados por la hipertensión (Figura 5) reflejan las alteraciones hemodinámicas dominantes subyacentes relacionadas con el aumento de la presión arterial.^{22,75} El patrón de sobrecarga de presión de la hipertrofia concéntrica es poco común en personas sanas, excepto por hipertensión, y se relaciona con alta presión sistólica y alta resistencia periférica. Por contraste, la hipertrofia excéntrica del VI se relaciona con resistencia periférica normal y un alto índice cardíaco que concuerda con el exceso de sangre en circulación. El remodelado concéntrico (masa VI normal con aumento del GPR) se caracteriza por alta resistencia periférica, bajo índice cardíaco y mayor rigidez arterial.^{76,77}

Hay una forma especial de remodelado que ocurre después de un infarto al miocardio como consecuencia de la repentina pérdida de miocitos contráctiles.^{22,78} La expansión inicial de la zona de infarto se relaciona con la dilatación inicial del VI a medida que la mayor tensión en la pared regional se redistribuye para mantener el volumen de la contracción. La medida de la remodelación inicial y posterior después del infarto es determinada por varios factores, entre los cuales se encuentran el tamaño y la ubicación del infarto, la activación del sistema nervioso simpático y la regulación ascendente del sistema de renina/angiotensina/aldosterona y péptidos natriuréticos.

Entre la mitad y un tercio de los pacientes con postinfarto tienen dilatación progresiva^{79,80} con distorsión de la geometría ventricular y regurgitación mitral secundaria. La regurgitación mitral aumenta aún más la propensión al deterioro del funcionamiento del VI y la aparición de insuficiencia cardíaca congestiva. El remodelado patológico del VI es la última vía común hacia la

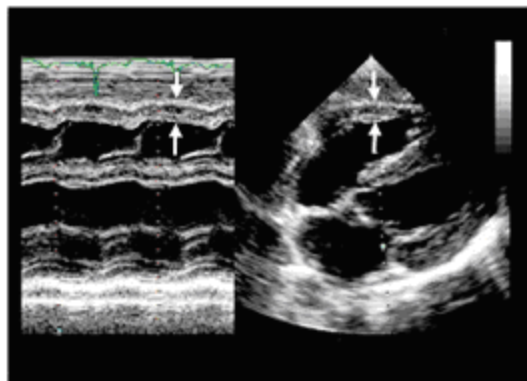


Figura 10 Métodos para medir el grosor de pared del ventrículo derecho (*flechas*) a partir de ecocardiogramas en modo-M (*izquierda*) y subcostal transtorácico (*derecha*).

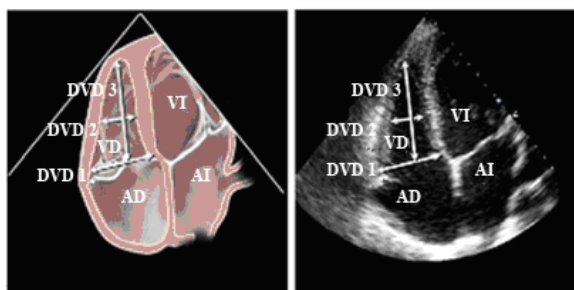


Figura 11 Diámetro del ventrículo medio derecho medido en vista apical de 4 cámaras a nivel de los músculos papilares del ventrículo izquierdo.

insuficiencia cardíaca, sea que el estímulo inicial haya sido tensión crónica, sobrecarga crónica de volumen, cardiomiopatía determinada genéticamente o infarto de miocardio. La causa de la disfunción del VI en casi dos tercios de los 4.9 millones de pacientes con insuficiencia cardíaca en Estados Unidos es la enfermedad coronaria.⁸¹

Aunque se ha descrito el remodelado del VI en pacientes con hipertensión sistémica crónica, regurgitación valvular crónica y cardiomiopatías primarias, la transición a insuficiencia cardíaca es menos conocida porque dura mucho. Por contraste, la transición del infarto de miocardio a la insuficiencia cardíaca dura menos y se ha documentado con claridad.

Las mediciones ecocardiográficas cuantitativas tradicionales recomendadas por la ASE, para evaluar el remodelado del VI, eran aproximaciones de los volúmenes del VI, basadas en imágenes de uno o de dos planos. Aunque las aproximaciones de volumen con uno o dos planos no son

intercambiables, ambas son igualmente sensibles para detectar el remodelado del VI y el deterioro del funcionamiento contráctil que dependen del tiempo.⁷⁷ En numerosos ensayos sobre postinfarto e insuficiencia cardíaca, se ha demostrado que los volúmenes del VI y la FE obtenida de tales volúmenes predicen acontecimientos cardiovasculares negativos en el seguimiento, tales como muerte, infarto recurrente, insuficiencia cardíaca, arritmias ventriculares y regurgitación mitral.⁷⁸⁻⁸¹ Este comité recomienda el uso de la valoración cuantitativa para estimar los volúmenes, la fracción de eyección, la masa y la forma del VI, tal como se describe en las secciones respectivas en el seguimiento de la remodelación del VI causada por estímulos fisiológicos y patológicos. Además, estas mediciones proporcionan información de pronóstico, que aumenta los datos de demografía clínica de referencia.

CUANTIFICACIÓN DEL VENTRÍCULO DERECHO Y DEL TRACTO DE SALIDA DEL VENTRÍCULO DERECHO

El VD normal es una compleja estructura en forma de medialuna abrazada al VI y no se puede visualizar completamente en ninguna vista ecocardiográfica 2D. Por consiguiente, la valoración precisa de la morfología y el funcionamiento del VD requiere la integración de múltiples vistas ecocardiográficas: eje largo y eje corto paraesternal, tracto de entrada del VD, apical de 4 cámaras y subcostal. Aunque se han descrito diversos métodos para la valoración ecocardiográfica cuantitativa del VD, en la práctica clínica la valoración de su estructura y función sigue siendo mayormente cualitativa. Sin embargo, recientemente, reiterados estudios han enfatizado la importancia del funcionamiento del VD en el pronóstico de numerosas enfermedades cardiopulmonares y sugerido que se justifica una cuantificación más rutinaria de tal funcionamiento en la mayoría de las circunstancias clínicas.

En comparación con el VI, el VD tiene en condiciones normales, una estructura de pared delgada. El VD normal está acostumbrado a una resistencia pulmonar baja y por consiguiente, a una postcarga baja; por lo tanto, su presión normal es baja y su compliance es alta.

Tabla 7 Límites de referencia y rango de valores del tamaño del ventrículo derecho y la arteria pulmonar

	Rango de referencia	Levemente anormal	Moderadamente anormal	Severamente anormal
Dimensiones del VD (Figura 12)				
Diámetro basal del VD (DVD 1), cm	2.0 – 2.8	2.9 – 3.3	3.4 – 3.8	≥ 3.9
Diámetro del VD medio (DVD 2), cm	2.7 – 3.3	3.4 – 3.7	3.8 – 4.1	≥ 4.2
Longitud de la base al ápex (DVD 3), cm	7.1 – 7.9	8.0 – 8.5	8.6 – 9.1	≥ 9.2
Diámetros del TSVD (Figura 13, 14), cm				
Sobre la válvula aórtica (TSVD 1), cm	2.5 – 2.9	3.0 – 3.2	3.3 – 3.5	≥ 3.6
Sobre la válvula pulmonar (TSVD 2), cm	1.7 – 2.3	2.4 – 2.7	2.8 – 3.1	≥ 3.2
Diámetro de la AP				
Debajo de la válvula pulmonar (AP 1), cm	1.5 – 2.1	2.2 – 2.5	2.6 – 2.9	≥ 3.0

VD, Ventrículo derecho; TSVD, tracto de salida del ventrículo derecho; AP, arteria pulmonar.
 Datos de Foale et al.⁷⁶

Tabla 8 Límites de referencia y rango de valores para el tamaño y funcionamiento del ventrículo derecho según mediciones a partir de la vista apical de 4 cámaras

	Rango de referencia	Levemente anormal	Moderadamente anormal	Severamente anormal
Área diastólica del VD, cm ²	11-28	29 – 32	33-37	≥ 38
Área sistólica del VD, cm ²	7.5 – 16	17-19	20-22	≥ 23
Cambio de área fraccionaria del VD, %	32-60	25-31	18-24	≤ 17

VD, Ventrículo derecho
 Datos de Weyman.⁸⁰

El VD es por lo tanto, sensible a los cambios de postcarga y sus alteraciones de tamaño y función indican mayor resistencia vascular pulmonar y carga transmitida desde las cavidades del lado izquierdo. Las elevaciones de postcarga del VD en adultos se manifiestan agudamente con dilatación y, crónicamente, con hipertrofia concéntrica. Además, las anomalías intrínsecas del VD, como el infarto o la displasia,⁸² pueden causar dilatación o reducción del grosor de pared. De este modo, la valoración del tamaño y grosor de pared del VD es parte integral de la valoración de su función.

El grosor de pared libre del VD, normalmente es menor de 0.5 cm, se mide con imágenes 2D o en modo-M. Aunque el grosor de pared libre del

VD se puede valorar con las vistas apical y paraesternal de eje largo, la vista subcostal medida en la cima de la onda R, a nivel de las cuerdas tendinosas de la válvula tricúspide, ofrece menos variación y tiene mayor correlación con la presión sistólica máxima del VD (Figura 10).⁷⁵ Se debe tener cuidado de no medir de más, a causa de depósitos de grasa epicárdica y trabeculaciones gruesas dentro del VD.

La valoración cualitativa del tamaño del VD se logra fácilmente con la vista apical de 4 cámaras (Figura 11). En esta vista, el área del VD o el diámetro de la cavidad media, debe ser menor que la del VI. En casos de dilatación moderada, el área de la cavidad del VD es igual a la del VI y puede compartir el ápex cardíaco.

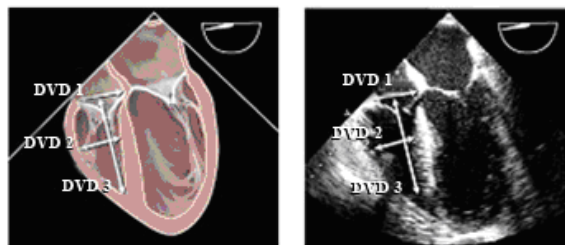


Figura 12 Mediciones ecocardiográficas transesofágicas de los diámetros del ventrículo derecho (VD) a partir de una vista esofágica media de 4 cámaras. La mejor imagen se obtiene después de optimizar el tamaño máximo obtenible del VD, variando los ángulos de 0 a 20 grados.

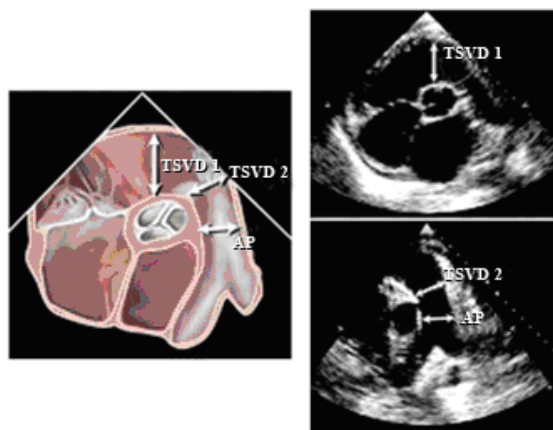


Figura 13 Medición del diámetro del tracto de salida del ventrículo derecho en la región subpulmonar (TSVD1) y del anillo de la válvula pulmonar (TSVD2) desde una vista esofágica media, en eje corto a nivel de la válvula aórtica, con un ángulo de varios planos de 45 a 70 grados

A medida que aumenta la dilatación del VD, el área de su cavidad excede la del VI y el VD forma un ápex. La mejor valoración cuantitativa del tamaño del VD se obtiene en la vista apical de 4 cámaras. Antes de hacer estas mediciones, se debe tener cuidado de obtener una verdadera vista apical de 4 cámaras, no acortada, orientada para conseguir la dimensión máxima del VD. La medición de la cavidad media y el diámetro basal del VD en la vista apical de 4 cámaras en fin de diástole es un método sencillo para cuantificar su tamaño (Figura 11). Además, el diámetro longitudinal del VD se puede medir desde esta vista. La Tabla 7 muestra las dimensiones del VD normal desde la vista apical de 4 cámaras.^{76,80,83}

El tamaño del VD se puede valorar con ETE en la vista esofágica media de 4 cámaras (Figura 12). La vista esofágica media de 4 cámaras,

que generalmente hace paralelismo con lo que se puede obtener en la vista apical de 4 cámaras, se debe originar a nivel de la aurícula izquierda media y pasar a través del ápex del VI con el ángulo multiplanar regulado para poder maximizar el diámetro del anillo tricúspideo; habitualmente entre 10 y 20 grados. En la práctica clínica, usualmente, el funcionamiento sistólico del VD se calcula cualitativamente. Cuando la evaluación se basa en una valoración cualitativa, se debe observar el desplazamiento del anillo tricúspideo. En sístole, el anillo tricúspideo normalmente desciende hacia el ápex entre 1.5 y 2.0 cm. Los desplazamientos de anillo tricúspideo de menos de 1.5 cm se han relacionado con pronóstico negativo en una variedad de enfermedades cardiovasculares.⁸⁴ Aunque hay una serie de técnicas para la cuantificación precisa, el cálculo directo de los volúmenes y la fracción de eyección del VD sigue siendo un problema debido a su compleja geometría y a la falta de métodos estándar para valorar sus volúmenes. Sin embargo, hay diversas técnicas ecocardiográficas que se pueden utilizar para evaluar el funcionamiento del VD. El cambio del área fraccionaria del VD, medido en la vista apical de 4 cámaras, es un método sencillo para valorar su funcionamiento. Este método se ha correlacionado con la FE del VD evaluada por resonancia magnética ($r = 0.88$), y se ha relacionado con el pronóstico de diversas enfermedades.^{81,85} En la Tabla 8 se muestran el cambio de área fraccionaria y las áreas del VD normales. La valoración adicional del funcionamiento sistólico del VD incluye imágenes tisulares de la velocidad del anillo tricúspideo o el índice de performance miocárdica del VD (índice de Tei).⁸⁶

El tracto de salida del ventrículo derecho (TSVD) se extiende desde el aspecto anterosuperior del ventrículo derecho hasta la arteria pulmonar, e incluye la válvula pulmonar. La mejor imagen se logra desde la vista paraesternal de eje largo en ángulo hacia arriba y desde la vista paraesternal de eje corto en la base del corazón. También se puede obtener una imagen desde la ventana subcostal larga, la ventana transversa y la ventana apical. La medición del TSVD es más precisa desde el eje corto paraesternal (Figura 13), próximo a la válvula pulmonar. En la Tabla 7 se muestran las medidas promedio del TSVD.⁷⁵ Con la ETE, la vista esofágica media de la entrada y salida del VD normalmente ofrece la mejor

imagen del TSVD próximo a la válvula pulmonar (Figura 14).

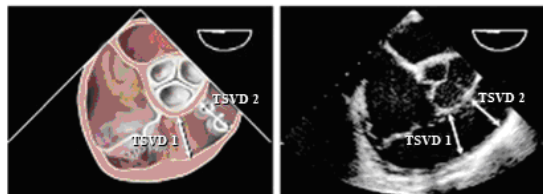


Figura 14 Medición del tracto de salida del ventrículo derecho en el anillo de la válvula pulmonar (TSVD2) y la arteria pulmonar principal desde una vista en eje corto paraesternal .

CUANTIFICACIÓN DEL TAMAÑO DE LA AURÍCULA IZQUIERDA Y DE LA AURÍCULA DERECHA

La aurícula izquierda (AI) lleva a cabo tres funciones fisiológicas de importancia que afectan el llenado y la función del VI. La AI actúa como bomba contráctil que produce entre el 15 y el 30% del llenado VI, como receptáculo que acumula el retorno pulmonar venoso durante la sístole ventricular y como conducto para el paso de sangre acumulada desde la AI al VI al principio de la diástole ventricular.⁸⁷ El aumento de tamaño de la AI se relaciona con resultados cardiovasculares negativos.⁸⁸⁻⁹⁰ El aumento de tamaño de la aurícula se relaciona comúnmente con el aumento de tensión en la pared como resultado de una mayor presión de llenado.^{91,92} Aunque los mayores volúmenes de llenado pueden causar un aumento de tamaño de la AI, los resultados negativos asociados con una mayor dimensión y volumen, se relacionan más estrechamente con un aumento en la presión de llenado. Existe gran correlación entre el aumento del tamaño de la AI y la incidencia de riesgo de mortalidad total luego de un infarto de miocardio,^{102,103} fibrilación auricular, accidente cerebrovascular⁹³⁻¹⁰¹ y riesgo de muerte y hospitalización en pacientes con miocardiopatía dilatada.¹⁰⁴⁻¹⁰⁸ La dilatación de la AI es un marcador tanto de la gravedad y cronicidad de la disfunción diastólica, como de la magnitud del aumento de la presión en la AI.^{88,91,92} El tamaño de la AI se mide al final de la sístole ventricular, cuando su cavidad tiene la mayor dimensión.

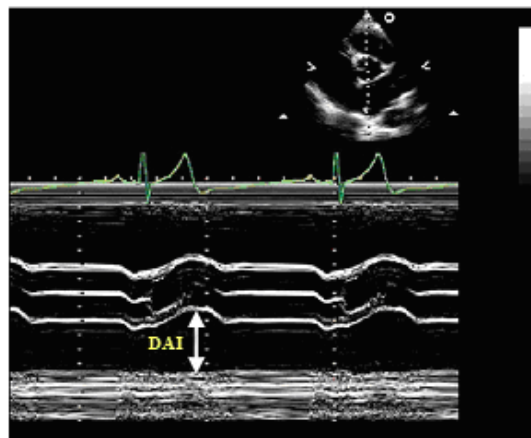


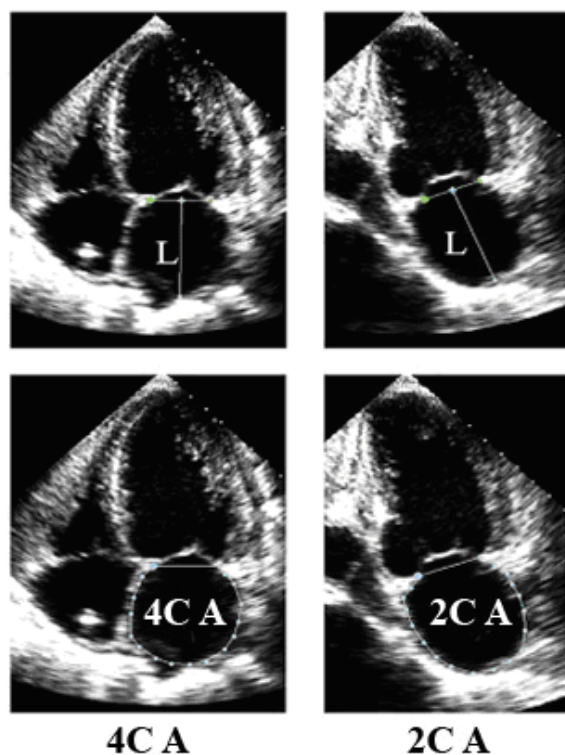
Figura 15 Medición del diámetro de la aurícula izquierda (DAI) en modo-M, guiada por imagen paraesternal de eje corto (*superior derecho*) a nivel de la válvula aórtica. Se recomienda no aplicar el método lineal

Cuando se toman las imágenes para calcular el volumen de la AI, se debe tener cuidado de evitar el falso acortamiento. La base de la AI debe tener su tamaño máximo, lo cual indica que el plano de la imagen pasa a través del área máxima de eje corto. También se debe maximizar la longitud de la AI, asegurándose un correcto alineamiento a lo largo del verdadero eje largo de la AI. Al efectuar la planimetría, se deben excluir la AI, las confluencias de las venas pulmonares y la orejuela de la AI.

Con la ecocardiografía transesofágica, es común que la AI no quepa entera en el sector de la imagen. Las mediciones de volumen de la AI efectuadas así, no pueden ser fiables; sin embargo, la dimensión de la AI se puede estimar combinando mediciones en distintos planos de imágenes.

Dimensión lineal de la aurícula izquierda

La AI se visualiza desde múltiples vistas ecocardiográficas, a partir de las cuales se pueden medir diversas potenciales dimensiones de la AI. Sin embargo, la mayoría de los trabajos clínicos y de investigación previos toman la dimensión lineal en modo-M o bidimensional anteroposterior (AP), obtenida con la vista de eje largo paraesternal haciendo de éste el estándar de la medición lineal de la AI (Figura 15).^{93,95,96,98,104,105}



Volúmen auricular izquierdo
 $8/3\pi[(A_1)(A_2)/(L)]^*$

*** (L) es la menor de
 las longitudes ya
 sea de 4C A o 2C A**

Figura 16 Medición del volumen AI con el método de área-longitud (L) por medio de las vistas de 4 cámaras apical ($4C A$) y de 2 cámaras apical ($2C A$) en fin de sístole ventricular (tamaño máximo de la aurícula izquierda). L se mide desde la pared posterior hasta la línea que pasa por los puntos de articulación de la válvula mitral. En la ecuación se usa la menor de las longitudes $4C A$ y $2C A$.

La convención para la medición en modo-M es medir desde el borde anterior de la pared aórtica posterior hasta el borde anterior de la pared posterior de la AI. Sin embargo, para evitar la medida variable de espacio entre la aurícula izquierda y la raíz de la aorta, se recomienda el borde posterior de la pared de la aorta posterior.

Aunque se ha visto que las mediciones lineales se correlacionan con mediciones angiográficas y se han utilizado mucho en la práctica clínica y la investigación, estas mediciones no representan correctamente el tamaño real de la AI.^{109,110} La evaluación de la AI en la dimensión anteroposterior supone que se mantiene una

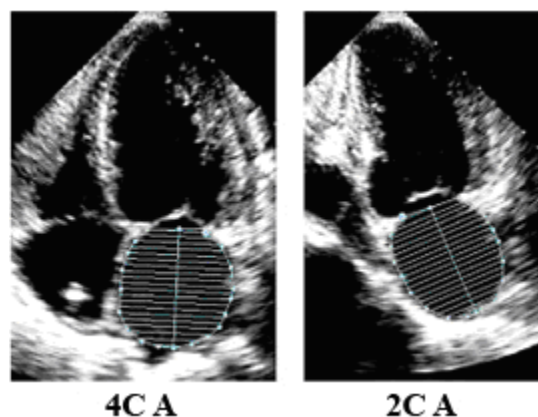


Figura 17 Medición del volumen de la aurícula izquierda, con el método biplanar de discos (regla de Simpson modificada) en las vistas de 4 cámaras apical ($4C A$) y de 2 cámaras apical ($2C A$) en fin de sístole ventricular (máximo tamaño AI).

relación constante entre la dimensión anteroposterior y el resto de las dimensiones de la AI a medida que la aurícula se agranda, lo cual a menudo no ocurre.^{111,112} La expansión de la AI en su dimensión anteroposterior puede verse constreñida por la cavidad torácica, a través del esternón y la espina dorsal. El agrandamiento predominante de las dimensiones supero-inferior y medio-lateral puede alterar la geometría de la AI de manera tal, que la dimensión anteroposterior pueda no representar el verdadero tamaño de la AI. Por estas razones, las dimensiones lineales anteroposteriores de la AI pueden ser engañosas

como única medición de su tamaño, y se deben acompañar con la cuantificación del volumen de la AI tanto en la práctica clínica como en la investigación.

Mediciones del volumen de la aurícula izquierda

Cuando en la práctica clínica se mide el tamaño de la AI, se prefieren las determinaciones de volumen más que las dimensiones lineales, porque permiten una valoración precisa de la remodelación asimétrica de la cavidad de la AI.¹¹¹ Además, la enfermedad cardiovascular se relaciona más estrechamente con el volumen de la AI que con sus dimensiones lineales.^{97,113} Las medidas ecocardiográficas del volumen AI se han comparado con las medidas realizadas con tomografía computarizada ultrarrápida en modalidad cine, la ventriculografía de contraste biplanar y la resonancia magnética.^{109,114-116} En estos estudios se ha visto ya sea buena concordancia entre los volúmenes comparados de AI, o una tendencia a que tales volúmenes resulten subestimados en las mediciones ecocardiográficas.

El método más sencillo para calcular el volumen de la AI es la fórmula al cubo, que supone que la AI es una esfera con un diámetro igual a su dimensión anteroposterior. Sin embargo, se ha visto que este método es inferior a otras técnicas de volumen.^{109,111,117} Los volúmenes de la AI, se calculan mejor con un modelo elipsoide o con la regla de Simpson.^{88,89,97,101,102,109-111,115-117}

El modelo elipsoide supone que la AI se puede representar adecuadamente como una elipse prolata con un volumen de $4\pi/3 (L/2) (D_1/2) (D_2/2)$, en el que L es el eje largo (elipsoide) y D₁ y D₂ son dimensiones ortogonales de eje corto.

El volumen de la AI se puede calcular usando esta fórmula de dimensión-longitud biplanar poniendo en D₁ el diámetro anteroposterior de la AI tomado de la vista paraesternal de eje largo, en D₂ la dimensión lateral media de la AI, tomada de la vista paraesternal de eje corto y, en L, el eje largo de la AI, tomado de la vista apical de 4 cámaras.¹¹⁷⁻¹¹⁹ Se han propuesto métodos más sencillos con mediciones lineales no ortogonales para calcular el volumen de la AI.¹¹³ La determinación del volumen con dimensiones lineales depende mucho de la cuidadosa selección de la ubicación y la dirección de las dimensiones del eje menor y se ha demostrado que con tal

determinación se subestimar considerablemente el volumen de la AI.¹¹

Para estimar de manera más fiable la dimensión de eje menor de AI del elipsoide, se pueden trazar las áreas de eje largo de la AI y derivar una dimensión compuesta. Esta dimensión toma en cuenta todo el borde de la AI en lugar de una sola medición lineal. Cuando el área de eje largo se cambia por la dimensión de eje menor, se usa la fórmula de área-longitud biplanar: $8 (A_1) (A_2)/3\pi (L)$, donde A₁ y A₂ representan el área máxima de planimetría de la AI tomada de las vistas apicales de 4 y 2 cámaras, respectivamente, y L es la longitud. La longitud sigue siendo la longitud de eje largo de la AI determinada como la longitud de la línea perpendicular medida desde la mitad del plano del anillo mitral hasta el aspecto superior de la AI (Figura 16). En la fórmula de área-longitud, la longitud se mide en las vistas de 4 y 2 cámaras y en la fórmula se usa la menor de estas dos mediciones de longitud. La fórmula de área-longitud se puede calcular desde un plano único, generalmente el apical de 4 cámaras, suponiendo que A₁ = A₂, de manera tal que el volumen es igual a $8 (A_1)^2/3\pi (L)$ (Figura 16).¹²⁰ Sin embargo, este método hace supuestos geométricos que pueden ser incorrectos. En los ancianos, el diafragma levanta el ápex cardíaco, lo cual aumenta el ángulo entre el ventrículo y la aurícula. Utilizando la técnica de un de plano único, la vista apical de 4 cámaras por lo general corta tangencialmente las aurículas en ancianos y da como resultado una subestimación del volumen. Como en la mayoría de los estudios clínicos y en investigaciones previas se ha utilizado la fórmula de área-longitud biplanar, éste es el método elipsoide recomendado (Figuras 15 y 16).

Tal como en las mediciones del VI, el volumen de la AI también se puede medir con el método de Simpson, que establece que el volumen de una figura geométrica se puede calcular a partir de la suma de los volúmenes de figuras más pequeñas de forma similar. Lo más común es que el algoritmo de Simpson divida la AI en una serie de discos ovales apilados cuya altura es "h" y cuyos ejes ortogonales menor y mayor son D₁ y D₂ (método de discos). El volumen de toda la AI se puede obtener de la suma del volumen de los discos individuales. Volumen = $\pi/4 (h) \sum (D_1) (D_2)$. La fórmula se integra con una computadora y el volumen es calculado en línea (Figura17).

Tabla 9 Límites de referencia y rango de valores de las dimensiones y/o volúmenes de la aurícula izquierda

	Mujeres				Hombres			
	Rango de referencia	Levemente anormal	Moderadamente anormal	Severamente anormal	Rango de referencia	Levemente anormal	Moderadamente anormal	Severamente anormal
Dimensiones de la aurícula								
Diámetro de la AI, cm	2.7 - 3.8	3.9 - 4.2	4.3 - 4.6	≥ 4.7	3.0 - 4.0	4.1 - 4.6	4.7 - 5.2	≥ 5.2
Diámetro de la AI/SC, cm/m ²	1.5 - 2.3	2.4 - 2.6	2.7 - 2.9	≥ 3.0	1.5 - 2.3	2.4 - 2.6	2.7 - 2.9	≥ 3.0
Dimensión del eje menor de la AD, cm	2.9 - 4.5	4.6 - 4.9	5.0 - 5.4	≥ 5.5	2.9 - 4.5	4.6 - 4.9	5.0 - 5.4	≥ 5.5
Dimensión del eje menor de la AD/SC, cm/m ²	1.7 - 2.5	2.6 - 2.8	2.9 - 3.1	≥ 3.2	1.7 - 2.5	2.6 - 2.8	2.9 - 3.1	≥ 3.2
Área de la aurícula								
Área de la AI, cm ²	≤ 20	20 - 30	30 - 40	> 40	≤ 20	20 - 30	30 - 40	> 40
Volúmenes de la aurícula								
Volumen de la AI, mL	22 - 52	53 - 62	63 - 72	≥ 73	18 - 58	59 - 68	69 - 78	≥ 79
Volumen de la AI/SC, mL/m²	22 ± 6	29 - 33	34 - 39	≥ 40	22 ± 6	29 - 33	34 - 39	≥ 40

SC, Superficie corporal; AI, aurícula izquierda; AD, aurícula derecha.

Valores en itálica negra: recomendados y mejor validado

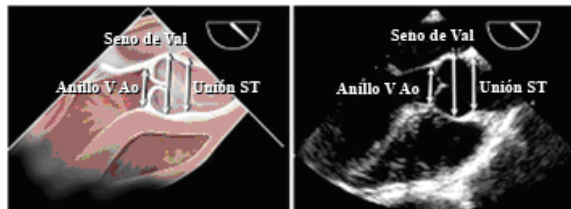

Figura 18 Medición de los diámetros de la raíz de la aorta a nivel del anillo de la válvula aórtica (Anillo V Ao), los senos de Valsalva (Senos de Val) y Unión sinotubular (Unión ST) desde la vista esofágica media de eje largo a nivel de la válvula aórtica, normalmente en un ángulo de 110 a 150 grados. El anillo se mide por convención en la base de las valvas aórticas. Aunque se demuestra la técnica de borde delantero a borde delantero en los senos de Valsalva y la unión sinotubular, algunos prefieren el método de borde interior a borde interior. (Vea el texto para obtener más detalles.)

La utilización del método de Simpson de esta manera requiere del aporte de la planimetría biplanar. Con vistas apicales de ETT, se deben lograr ortogonalmente óptimos contornos alrededor del eje largo de la AI.

Se debe tener cuidado de excluir las venas pulmonares del trazado de la AI. El borde inferior

se debe representar con el plano del anillo mitral. Para calcular el volumen de la AI, se puede utilizar el método de discos de un solo plano, suponiendo que los discos apilados son circulares $V = \pi/4 (h) \sum (D_i)^2$. Sin embargo, tal como se mencionó anteriormente, esto hace presumir que el ancho de la AI en las vistas apicales de 2 y 4 cámaras es idéntico, lo cual a menudo no ocurre y, por lo tanto, no se prefiere esta fórmula.

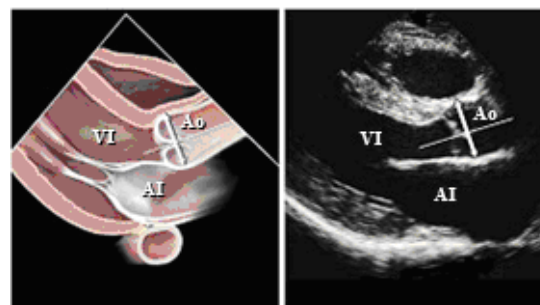


Figura 19 Medición del diámetro de la raíz de la aorta en los senos de Valsalva en una imagen bidimensional de eje largo paraesternal. Aunque se muestra la técnica de borde delantero a borde delantero, algunos prefieren el método de borde interior a borde interior. (Vea el texto para obtener más detalles.)

La ecocardiografía tridimensional debiera dar una evaluación más precisa del volumen de la AI, y hasta ahora los resultados han sido prometedores; sin embargo, hasta la fecha, no hay consenso sobre el método específico para adquirir los datos y no hay comparación con valores normales establecidos.¹²¹⁻¹²³

Valores normales de las mediciones de la aurícula izquierda

Las mediciones lineales no ajustadas de la AI provienen de una cohorte del Framingham Heart Study de 1099 participantes de 20 a 45 años de edad, no obesos, de estatura promedio y sin enfermedades cardiovasculares (Tabla 9).¹¹ Se han reportado valores un poco mayores en una cohorte de 767 participantes sin enfermedades cardiovasculares, en que la obesidad y la estatura no eran criterios de exclusión.¹¹³ Se ha notado que tanto el tamaño del cuerpo, como la edad influyen en el tamaño de la AI.^{10,87,113} También hay diferencias sexuales; sin embargo, éstas se explican casi completamente con la variación del tamaño del cuerpo.^{87,113,120,124} La influencia del tamaño del cuerpo en el tamaño de la AI, generalmente se corrige ajustándolo con alguna medida del tamaño del cuerpo. De hecho, desde la infancia, el volumen auricular ajustado, cambia muy poco.¹²⁵ Se han propuesto varios métodos de ajuste, tales como la estatura, el peso, el porcentaje de masa magra del cuerpo y la superficie corporal.^{10,113} El método más utilizado, y recomendado por este comité, es indexar el tamaño de la AI dividiéndolo por la superficie corporal.

En una serie de estudios con varios cientos de pacientes, se ha determinado por medio de técnicas biplanares preferidas (área-longitud o método de discos) que el volumen de la AI normal indexado es 22 ± 6 cc/m².^{88,120,126,127} También se ha reportado el volumen absoluto de la AI; sin embargo, en la práctica clínica, la indexación a la superficie corporal, toma en cuenta las variaciones de tamaño del cuerpo y, por lo tanto, debe utilizarse. Como el riesgo cardiovascular y el tamaño de la AI están estrechamente relacionados, los valores normales de referencia del volumen de la AI permiten predecir mejor el riesgo cardiovascular, que la simple caracterización de su grado de dilatación. Actualmente hay diversos artículos revisados por colegas que validan el aumento progresivo del riesgo asociado a

volúmenes de AI mayores que estos valores normativos.^{89,97,99-103,106-108,128} Por consiguiente, las mediciones ajustadas de volumen AI, se deben convertir en una medición de laboratorio cotidiana, ya que, reflejan la carga y cronicidad de la alta presión de llenado del VI y son fuertes predictores de pronóstico

Aurícula derecha

Hay mucho menos investigación y datos clínicos sobre la cuantificación del tamaño de la aurícula derecha (AD). Aunque la AD se puede valorar desde distintas vistas, la cuantificación de su tamaño se hace por lo general desde la vista apical de 4 cámaras. La dimensión de eje menor se debe tomar en un plano perpendicular al eje largo de la AD, y se extiende desde el borde lateral de la aurícula hasta el tabique interauricular. En la Tabla 9 se muestran los valores normativos de eje menor de la AD.^{80,129} A pesar de que la dimensión de la AD puede variar con el sexo, en este momento no se pueden sugerir valores de referencia separados para hombres y mujeres.

Aunque hay pocos datos para los volúmenes de la AD, la valoración de tales volúmenes sería más sólida y exacta que las dimensiones lineales para la determinación del tamaño de la AD. Como no hay vistas ortogonales estándar de la AD para utilizar los cálculos apicales biplanares, en numerosos estudios pequeños se han aplicado para la determinación del volumen de la AD, las fórmulas de área-longitud de un solo plano y el método de discos.^{120,130,131} Creemos que en este momento, es muy escasa la literatura revisada y validada, como para recomendar valores volumétricos normales de la AD. Sin embargo, existen algunos datos, en un pequeño número de individuos sanos, que revelaron que los volúmenes ajustados de AD, son similares a los valores normales de AI en los hombres (21 mL/m²) pero parecen ser un poco menores en las mujeres.¹²⁰

CUANTIFICACIÓN DE LA AORTA Y DE LA VENA CAVA INFERIOR

Mediciones aórticas

Los registros se deben hacer desde la ventana de eje largo paraesternal, para visualizar la raíz de la aorta y la aorta ascendente proximal. Se deben

utilizar imágenes bidimensionales para visualizar el tracto de salida del ventrículo izquierdo, y la raíz de la aorta se debe registrar en diferentes vistas en diversos espacios intercostales y a distintas distancias del borde esternal izquierdo. También son útiles las vistas paraesternales derechas grabadas con el paciente en posición decúbito lateral derecho. Las medidas normalmente se toman en: (1) el anillo de la válvula aórtica (punto de inserción de las valvas aórticas); (2) el diámetro máximo en los senos de Valsalva y (3) unión sinotubular (transición entre los senos de Valsalva y la porción tubular de la aorta ascendente).

Las vistas para medir deben ser las que muestren el diámetro máximo de la raíz de la aorta. Cuando se mide el diámetro aórtico, es especialmente importante tomar el diámetro máximo medido perpendicularmente al eje largo del vaso sanguíneo en esa vista. Hay expertos partidarios de las técnicas de borde interior a borde interior para igualar las que se aplican en otros métodos de imagen de la aorta, tales como las imágenes por resonancia magnética y el escaneo por tomografía computarizada. Sin embargo, los datos normativos para ecocardiografía se obtuvieron con la técnica de borde delantero (Figura 18). Los avances en los instrumentos de ultrasonido que han tenido como resultado una mejor resolución de la imagen, deben reducir la diferencia entre estos métodos de medición.

Las mediciones bidimensionales del diámetro aórtico son preferibles a las mediciones en modo-M, pues el movimiento cíclico del corazón y los cambios de ubicación del cursor en modo-M con respecto al diámetro máximo de los senos de Valsalva, dan como resultado una subestimación sistemática (de ~ 2 mm) del diámetro aórtico en modo-M con respecto al diámetro aórtico bidimensional.¹³² El diámetro aórtico anular se mide entre los puntos de inserción de la valva aórtica (borde interior a borde interior) en las vistas apical o eje largo paraesternal, que revelan el mayor diámetro aórtico anular con asignación de colores a los flujos para aclarar las interfaces sangre-tejido, de ser necesario.¹³²

La aorta torácica se ve mejor con la ETE que con la ETI, ya que la mayor parte de esta arteria se encuentra cerca del transductor. La aorta ascendente se puede ver en eje largo, utilizando la vista esofágica media de eje largo, a nivel de la

válvula aórtica, aproximadamente a 130 grados, o, la vista esofágica media de eje largo de la aorta ascendente. La vista de eje corto de la aorta ascendente se obtiene de las vistas esofágicas medias a aproximadamente 45 grados. Para mediciones de la aorta descendente, se pueden registrar vistas de eje corto aproximadamente a 0 grados, y vistas de eje largo aproximadamente a 90 grados, desde el nivel del diafragma hasta el arco aórtico (Figura 19). En la mayoría de los pacientes se puede ver el propio arco y el origen de dos de los vasos sanguíneos mayores. En la aorta ascendente superior y el arco proximal hay un punto ciego que no se ve en la ETE, ya que la bifurcación traqueal se interpone.

Identificación de la dilatación de la raíz de la aorta

Con lo que más estrechamente se correlaciona el diámetro de la raíz de la aorta a nivel de los senos de Valsalva es con la superficie corporal y la edad. Por lo tanto, la superficie corporal, según ecuaciones publicadas, se puede utilizar para predecir el diámetro de la raíz de la aorta en los tres estratos de edades: menos de 20 años, de 20 a 40 años y más de 40 años.¹³² La dilatación de la raíz de la aorta a nivel de los senos de Valsalva se define como el diámetro de la raíz de la aorta por encima del límite superior del intervalo de confianza de 95% de la distribución en una población de referencia grande.¹³² La dilatación aórtica se puede detectar fácilmente superponiendo el diámetro observado de la raíz de la aorta a la superficie corporal en nomogramas previamente publicados (Figura 20).¹³² En la Figura 20, hay ecuaciones para determinar el diámetro aórtico esperado en los senos de Valsalva en relación con la superficie corporal, en cada uno de los tres estratos etáreos. El índice de la raíz de la aorta; es decir, la proporción de diámetro observado a diámetro esperado de la raíz de la aorta, se puede calcular dividiendo el diámetro observado por el diámetro esperado. La dilatación aórtica está fuertemente asociada con la presencia y evolución de la regurgitación aórtica¹³³ y con la incidencia de disección aórtica.¹³⁴ La presencia de hipertensión, parece tener un efecto mínimo en el diámetro de la raíz de la aorta a nivel de los senos de Valsalva,^{133,135} aunque está relacionada con el agrandamiento de los segmentos aórticos más distales.

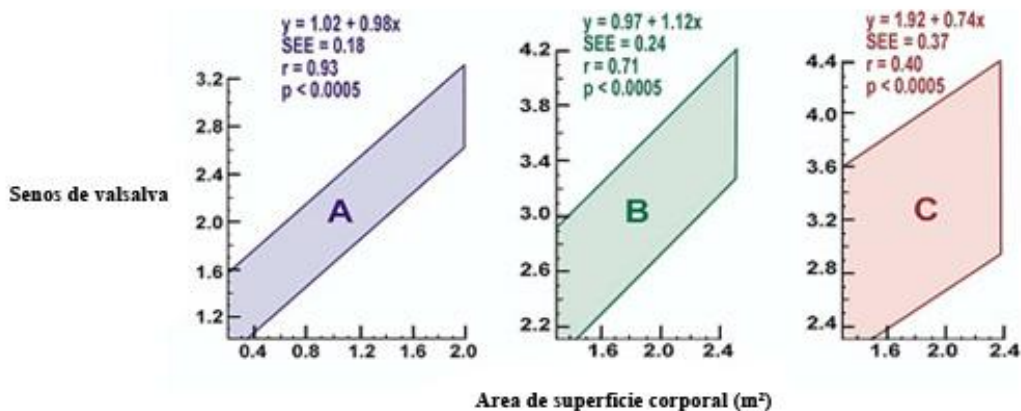


Figura 20 Intervalos de confianza de 95% en el diámetro de la raíz de la aorta, a nivel de los senos de Valsalva según la superficie corporal en niños y adolescentes (A), adultos de 20 a 39 años de edad (B) y adultos de 40 años o más (C). (Reimpreso con permiso de Excerpta Medica, Inc. del American Journal of Cardiology, Volume 64, Roman et al., Two-dimensional echocardiographic aortic root dimensions in normal children and adults, 507-12, 1989)

Evaluación de la vena cava inferior

El examen de la vena cava inferior (VCI) desde la vista subcostal, se debe incluir como parte del examen de ETT de rutina. Generalmente se acepta que el diámetro de la VCI se debe medir con el paciente en posición decúbito izquierda, en la vista de eje largo, a 1.0 y 2.0 cm. de la unión con la AD. Para mayor exactitud, esta medición se debe realizar perpendicularmente al eje largo de la VCI. El diámetro de la VCI disminuye en respuesta a la inspiración cuando la presión intratorácica negativa lleva a un aumento de llenado del VD desde las venas sistémicas. El diámetro de la VCI y la disminución porcentual del diámetro durante la inspiración se correlacionan con la presión de la AD. Esta relación se ha llamado índice de colapsabilidad.¹³⁶ La evaluación de la respuesta a la inspiración, a menudo requiere una breve aspiración, ya que es posible que la inspiración normal no provoque esta respuesta.

El diámetro normal de la VCI es menos de 1.7 cm. Hay un 50% de disminución del diámetro cuando la presión de la AD es normal (0 a 5 mm Hg.). La VCI dilatada (>1.7 cm.) con colapso inspiratorio normal (50%) hace pensar en una presión de la AD levemente elevada (6 a 10 mm Hg.). Cuando el colapso inspiratorio es de menos de 50%, la presión de la AD generalmente está entre 10 y 15 mm Hg. Finalmente, la VCI dilatada,

y sin colapso, indica una presión de la AD notablemente aumentada, de más de 15 mm Hg. Por contraste, una VCI pequeña (< 1.2 cm.) con colapso espontáneo se ve a menudo cuando hay reducción del volumen intravascular.¹³⁷

Existen numerosas condiciones adicionales que se deben tomar en cuenta al evaluar la VCI. En atletas se han visto venas cavas dilatadas con índice de colapsabilidad normal. Ha habido estudios^{137,138} en los que se ha descubierto que el diámetro promedio de la VCI de los atletas era de 2.31 ± 0.46 en comparación con 1.14 ± 0.13 en sujetos de control de la misma edad. Los mayores diámetros se observaron en nadadores muy entrenados.

Hay un estudio en que se mostró que la VCI dilatada en el paciente ventilado mecánicamente no siempre indica alta presión en la AD. Sin embargo, la VCI pequeña (<1.2 cm.) tenía un 100% de especificidad para una presión de AD de menos de 10 mm Hg. con sensibilidad baja.¹³⁹ Un estudio más reciente sugirió que hubo una mejor correlación cuando el diámetro de la VCI se midió en fin de espiración y fin de diástole con ecocardiografía en modo-M.¹⁴⁰

Se recomienda considerar el tamaño y la dinámica de la VCI en la valoración de la presión de la AD. Este valor calculado se debe utilizar

para estimar la presión de la arteria pulmonar según la velocidad de la regurgitación tricúspidea.

Los autores desean agradecer a Harvey Feigenbaum, MD, y Nelson B. Schiller por su cuidadosa revisión y serios comentarios.

REFERENCIAS

- Sahn DJ, DeMaria A, Kisslo J, Weyman A. Recommendations regarding quantitation in M-mode echocardiography: results of a survey of echocardiographic measurements. *Circulation* 1978;58:1072-1083.
- Schiller NB, Shah PM, Crawford M, DeMaria A, Devereux R, Feigenbaum H, Gutgesell H, Reichek N, Sahn D, Schnittger I. Recommendations for quantitation of the left ventricle by two-dimensional echocardiography. American Society of Echocardiography Committee on Standards, Subcommittee on Quantitation of Two-Dimensional Echocardiograms. *J Am Soc Echocardiogr* 1989;2:358-367.
- Hirata K, Watanabe H, Beppu S, Muro T, Teragaki M, Yoshiyama M, Takeuchi K, Yoshikawa J. Pitfalls of echocardiographic measurement in tissue harmonic imaging: in vitro and in vivo study. *J Am Soc Echocardiogr* 2002;15:1038-1044.
- McGavigan AD, Dunn FG, Goodfield NE. Secondary harmonic imaging overestimates left ventricular mass compared to fundamental echocardiography. *Eur J Echocardiogr* 2003;4:178-181.
- Feigenbaum H, Armstrong W, Ryan T. *Feigenbaum's Echocardiography*. 6th ed. Philadelphia, PA: Lippincott, Williams & Wilkins; 2005.
- Mulvagh SL, DeMaria AN, Feinstein SB, Burns PN, Kaul S, Miller JG, Monaghan M, Porter TR, Shaw LJ, Villanueva FS. Contrast echocardiography: current and future applications. *J Am Soc Echocardiogr* 2000;13:331-342.
- Nahar T, Croft L, Shapiro R, Fruchtman S, Diamond J, Henzlova M, Machac J, Buckley S, Goldman ME. Comparison of four echocardiographic techniques for measuring left ventricular ejection fraction. *Am J Cardiol* 2000;86:1358-1362.
- Colombo PC, Municino A, Brofferio A, Kholdarova L, Nanna M, Ilercil A, Shirani J. Cross-sectional multiplane transesophageal echocardiographic measurements: comparison with standard transthoracic values obtained in the same setting. *Echocardiography* 2002;19:383-390.
- Hozumi T, Shakudo M, Shah PM. Quantitation of left ventricular volumes and ejection fraction by biplane transesophageal echocardiography. *Am J Cardiol* 1993;72:356-359.
- Vasan RS, Levy D, Larson MG, Benjamin EJ. Interpretation of echocardiographic measurements: a call for standardization. *Am Heart J* 2000;139:412-422.
- Vasan RS, Larson MG, Levy D, Evans JC, Benjamin EJ. Distribution and categorization of echocardiographic measurements in relation to reference limits: the Framingham Heart Study: formulation of a height- and sex-specific classification and its prospective validation. *Circulation* 1997;96:1863-1873.
- Devereux RB, Roman MJ. Evaluation of cardiac and vascular structure by echocardiography and other noninvasive techniques. In: Laragh JH, Brenner BM, editors. *Hypertension: Pathophysiology, Diagnosis, Treatment*. 2nd ed. New York: Raven Press; 1995. p. 1969-85.
- Gottdiener JS, Bednarz J, Devereux R, Gardin J, Klein A, Manning WJ, Morehead A, Kitzman D, Oh J, Quinones M, Schiller NB, Stein JH, Weissman NJ. American Society of Echocardiography recommendations for use of echocardiography in clinical trials. *J Am Soc Echocardiogr* 2004;17:1086-1119; 1.
- Wyatt HL, Heng MK, Meerbaum S, Hestenes JD, Cobo JM, Davidson RM, Corday E. Cross-sectional echocardiography. I. Analysis of mathematic models for quantifying mass of the left ventricle in dogs. *Circulation* 1979;60:1104-1113.
- Reichek N, Helak J, Plappert T, Sutton MS, Weber KT. Anatomic validation of left ventricular mass estimates from clinical two-dimensional echocardiography: initial results. *Circulation* 1983;67:348-352.
- Helak JW, Reichek N. Quantitation of human left ventricular mass and volume by two-dimensional echocardiography: in vitro anatomic validation. *Circulation* 1981;63:1398-1407.
- Schiller NB, Skioldebrand CG, Schiller EJ, Mavroudis CC, Silverman NH, Rahimtoola SH, Lipton MJ. Canine left ventricular mass estimation by two-dimensional echocardiography. *Circulation* 1983;68:210-216.
- Triulzi MO, Gillam LD, Gentile F, Newell J, Weyman A. Normal adult cross-sectional echocardiographic values: Linear dimensions and chamber areas. *Echocardiography* 1984;1:403-426.

19. Devereux RB, Wachtell K., Gerds E., Boman K., Nieminen M.S., Papademetriou V., Rokkedal J., Harris K., Aurup P., Dahlof B. Prognostic Significance of Left Ventricular Mass Change During Treatment of Hypertension. *JAMA* 2004;292:1-7.
20. Ilteric A, O'Grady MJ, Roman MJ, Paranicas M, Lee ET, Welty TK, Fabsitz RR, Howard BV, Devereux RB. Reference values for echocardiographic measurements in urban and rural populations of differing ethnicity: the Strong Heart Study. *J Am Soc Echocardiogr* 2001;14:601-611.
21. Devereux RB, Alonso DR, Lutas EM, Gottlieb GJ, Campo E, Sachs I, Reichek N. Echocardiographic assessment of left ventricular hypertrophy: comparison to necropsy findings. *Am J Cardiol* 1986;57:450-458.
22. Ganau A, Devereux RB, Roman MJ, de Simone G, Pickering TG, Saba PS, Vargiu P, Simongini I, Laragh JH. Patterns of left ventricular hypertrophy and geometric remodeling in essential hypertension. *J Am Coll Cardiol* 1992;19:1550-1558.
23. Devereux RB, de Simone G, Pickering TG, Schwartz JE, Roman MJ. Relation of left ventricular midwall function to cardiovascular risk factors and arterial structure and function. *Hypertension* 1998;31:929-936.
24. Palmieri V, Dahlof B, DeQuattro V, Sharpe N, Bella JN, de Simone G, Paranicas M, Fishman D, Devereux RB. Reliability of echocardiographic assessment of left ventricular structure and function: the PRESERVE study. Prospective Randomized Study Evaluating Regression of Ventricular Enlargement. *J Am Coll Cardiol* 1999;34:1625-1632.
25. Nidorf SM, Picard MH, Triulzi MO, Thomas JD, Newell J, King ME, Weyman AE. New perspectives in the assessment of cardiac chamber dimensions during development and adulthood. *J Am Coll Cardiol* 1992;19:983-988.
26. Pearlman JD, Triulzi MO, King ME, Newell J, Weyman AE. Limits of normal left ventricular dimensions in growth and development: analysis of dimensions and variance in the two-dimensional echocardiograms of 268 normal healthy subjects. *J Am Coll Cardiol* 1988;12:1432-1441.
27. Lang RM, Borow KM, Neumann A, Janzen D. Systemic vascular resistance: an unreliable index of left ventricular afterload. *Circulation* 1986;74:1114-1123.
28. Quinones MA, Waggoner AD, Reduto LA, Nelson JG, Young JB, Winters WL, Jr., Ribeiro LG, Miller RR. A new, simplified and accurate method for determining ejection fraction with two-dimensional echocardiography. *Circulation* 1981;64:744-753.
29. Teichholz LE, Kreulen T, Herman MV, Gorlin R. Problems in echocardiographic volume determinations: echocardiographic-angiographic correlations in the presence of absence of asynergy. *Am J Cardiol* 1976;37:7-11.
30. de Simone G, Devereux RB, Roman MJ, Ganau A, Saba PS, Alderman MH, Laragh JH. Assessment of left ventricular function by the midwall fractional shortening/end-systolic stress relation in human hypertension. *J Am Coll Cardiol* 1994;23:1444-1451.
31. Shimizu G, Zile MR, Blaustein AS, Gaasch WH. Left ventricular chamber filling and midwall fiber lengthening in patients with left ventricular hypertrophy: overestimation of fiber velocities by conventional midwall measurements. *Circulation* 1985;71:266-272.
32. Celentano A, Palmieri V, Arezzi E, Mureddu GF, Sabatella M, Di MG, de SG. Gender differences in left ventricular chamber and midwall systolic function in normotensive and hypertensive adults. *J Hypertens* 2003;21:1415-1423.
33. Gerds E, Zabalgaitia M, Bjornstad H, Svendsen TL, Devereux RB. Gender differences in systolic left ventricular function in hypertensive patients with electrocardiographic left ventricular hypertrophy (the LIFE study). *Am J Cardiol* 2001;87:980-983.
34. Devereux RB, Roman MJ, de Simone G, O'Grady MJ, Paranicas M, Yeh JL, Fabsitz RR, Howard BV. Relations of left ventricular mass to demographic and hemodynamic variables in American Indians: the Strong Heart Study. *Circulation* 1997;96:1416-1423.
35. Devereux RB, Bella JN, Palmieri V, Oberman A, Kitzman DW, Hopkins PN, Rao DC, Morgan D, Paranicas M, Fishman D, Arnett DK. Left ventricular systolic dysfunction in a biracial sample of hypertensive adults: The Hypertension Genetic Epidemiology Network (HyperGEN) Study. *Hypertension* 2001;38:417-423.
36. Roman MJ, Pickering TG, Schwartz JE, Pini R, Devereux RB. Association of carotid atherosclerosis and left ventricular hypertrophy. *J Am Coll Cardiol* 1995;25:83-90.
37. Wahr DW, Wang YS, Schiller NB. Left ventricular volumes determined by two-dimensional echocardiography in a normal adult population. *J Am Coll Cardiol* 1983;1:863-868.
38. de Simone G, Daniels SR, Devereux RB, Meyer RA, Roman MJ, de Divitiis O, Alderman MH. Left

- ventricular mass and body size in normotensive children and adults: assessment of allometric relations and impact of overweight. *J Am Coll Cardiol* 1992;20:1251-1260.
39. Devereux RB, Palmieri V, Sharpe N, De Q, V, Bella JN, de Simone G, Walker JF, Hahn RT, Dahlof B. Effects of once-daily angiotensin-converting enzyme inhibition and calcium channel blockade-based antihypertensive treatment regimens on left ventricular hypertrophy and diastolic filling in hypertension: the prospective randomized enalapril study evaluating regression of ventricular enlargement (preserve) trial. *Circulation* 2001;104:1248-1254.
 40. Kizer JR, Arnett DK, Bella JN, Paranicas M, Rao DC, Province MA, Oberman A, Kitzman DW, Hopkins PN, Liu JE, Devereux RB. Differences in left ventricular structure between black and white hypertensive adults: the Hypertension Genetic Epidemiology Network study. *Hypertension* 2004;43:1182-1188.
 41. Devereux RB, Casale PN, Kligfield P, Eisenberg RR, Miller D, Campo E, Alonso DR. Performance of primary and derived M-mode echocardiographic measurements for detection of left ventricular hypertrophy in necropsied subjects and in patients with systemic hypertension, mitral regurgitation and dilated cardiomyopathy. *Am J Cardiol* 1986;57:1388-1393.
 42. Malcolm DD, Burns TL, Mahoney LT, Lauer RM. Factors affecting left ventricular mass in childhood: the Muscatine Study. *Pediatrics* 1993;92:703-709.
 43. Daniels SR, Meyer RA, Liang YC, Bove KE. Echocardiographically determined left ventricular mass index in normal children, adolescents and young adults. *J Am Coll Cardiol* 1988;12:703-708.
 44. Daniels SR, Kimball TR, Morrison JA, Khoury P, Meyer RA. Indexing left ventricular mass to account for differences in body size in children and adolescents without cardiovascular disease. *Am J Cardiol* 1995;76:699-701.
 45. de SG, Devereux RB, Daniels SR, Koren MJ, Meyer RA, Laragh JH. Effect of growth on variability of left ventricular mass: assessment of allometric signals in adults and children and their capacity to predict cardiovascular risk. *J Am Coll Cardiol* 1995;25:1056-1062.
 46. Gopal AS, Keller AM, Rigling R, King DL, Jr., King DL. Left ventricular volume and endocardial surface area by three-dimensional echocardiography: comparison with two-dimensional echocardiography and nuclear magnetic resonance imaging in normal subjects. *J Am Coll Cardiol* 1993;22:258-270.
 47. Handschumacher MD, Lethor JP, Siu SC, Mele D, Rivera JM, Picard MH, Weyman AE, Levine RA. A new integrated system for three-dimensional echocardiographic reconstruction: development and validation for ventricular volume with application in human subjects. *J Am Coll Cardiol* 1993;21:743-753.
 48. Jiang L, Vazquez de Prada JA, Handschumacher MD, Vuille C, Guerro JL, Picard MH, Joziatis JT, Fallon JT, Weyman AE, Levine RA. Quantitative three-dimensional reconstruction of aneurysmal left ventricles. In vitro and in vivo validation. *Circulation* 1995;91:222-230.
 49. King DL, Harrison MR, King DL, Jr., Gopal AS, Martin RP, DeMaria AN. Improved reproducibility of left atrial and left ventricular measurements by guided three-dimensional echocardiography. *J Am Coll Cardiol* 1992;20:1238-1245.
 50. Kuhl HP, Franke A, Frielingsdorf J, Flaskamp C, Krebs W, Flachskampf FA, Hanrath P. Determination of left ventricular mass and circumferential wall thickness by three-dimensional reconstruction: in vitro validation of a new method that uses a multiplane transesophageal transducer. *J Am Soc Echocardiogr* 1997;10:107-119.
 51. Roelandt JR, Ten Cate FJ, Vletter WB, Taams MA. Ultrasonic dynamic three-dimensional visualization of the heart with a multiplane transesophageal imaging transducer. *J Am Soc Echocardiogr* 1994;7:217-229.
 52. Sheikh K, Smith SW, von Ramm O, Kisslo J. Real-time, three-dimensional echocardiography: feasibility and initial use. *Echocardiography* 1991;8:119-125.
 53. Wollschlager H, Zeiher AM, Geibel A, Kasper W, Just H, Wollschlager S. Transesophageal echo computer tomography: computational reconstruction of any desired view of the beating heart. In: Hanrath P, Uebis R, Krebs W, editors. *Cardiovascular Imaging by Ultrasound*. Dordrecht: Kluwer; 1993.
 54. Buck T, Hunold P, Wentz KU, Tkalec W, Nesser HJ, Erbel R. Tomographic three-dimensional echocardiographic determination of chamber size and systolic function in patients with left ventricular aneurysm: comparison to magnetic resonance imaging, cineventriculography, and two-dimensional echocardiography. *Circulation* 1997;96:4286-4297.
 55. Kuhl HP, Franke A, Merx M, Hoffmann R, Puschmann D, Hanrath P. Rapid quantification of left ventricular function and mass using transoesophageal three-dimensional echocardiography: validation of a method that uses

- long-axis cutplanes. *Eur J Echocardiogr* 2000;1:213-221.
56. Nosir YF, Fioretti PM, Vletter WB, Boersma E, Salustri A, Postma JT, Reijs AE, Ten Cate FJ, Roelandt JR. Accurate measurement of left ventricular ejection fraction by three-dimensional echocardiography. A comparison with radionuclide angiography. *Circulation* 1996;94:460-466.
 57. Gopal AS, Schnellbaecher MJ, Shen Z, Boxt LM, Katz J, King DL. Freehand three-dimensional echocardiography for determination of left ventricular volume and mass in patients with abnormal ventricles: comparison with magnetic resonance imaging. *J Am Soc Echocardiogr* 1997;10:853-861.
 58. Shiota T, Jones M, Chikada M, Fleishman CE, Castellucci JB, Cotter B, DeMaria AN, von Ramm OT, Kisslo J, Ryan T, Sahn DJ. Real-time three-dimensional echocardiography for determining right ventricular stroke volume in an animal model of chronic right ventricular volume overload. *Circulation* 1998;97:1897-1900.
 59. Mor-Avi V, Sugeng L, Weinert L, MacEneaney P, Caiani EG, Koch R, Salgo IS, Lang RM. Fast measurement of left ventricular mass with real-time three-dimensional echocardiography: comparison with magnetic resonance imaging. *Circulation* 2004;110:1814-1818.
 60. Jiang L, Siu SC, Handschumacher MD, Luis GJ, Vazquez de Prada JA, King ME, Picard MH, Weyman AE, Levine RA. Three-dimensional echocardiography. In vivo validation for right ventricular volume and function. *Circulation* 1994;89:2342-2350.
 61. Jiang L, Vazquez de Prada JA, Handschumacher MD, Guererro JL, Vlahakes GJ, King ME, Weyman AE, Levine RA. Three-dimensional echocardiography: in vivo validation for right ventricular free wall mass as an index of hypertrophy. *J Am Coll Cardiol* 1994;23:1715-1722.
 62. Cerqueira MD, Weissman NJ, Dilsizian V, Jacobs AK, Kaul S, Laskey WK, Pennell DJ, Rumberger JA, Ryan T, Verani MS. Standardized myocardial segmentation and nomenclature for tomographic imaging of the heart: a statement for healthcare professionals from the Cardiac Imaging Committee of the Council on Clinical Cardiology of the American Heart Association. *Circulation* 2002;105:539-542.
 63. Edwards WD, Tajik AJ, Seward JB. Standardized nomenclature and anatomic basis for regional tomographic analysis of the heart. *Mayo Clin Proc* 1981;56:479-497.
 64. Heger JJ, Weyman AE, Wann LS, Dillon JC, Feigenbaum H. Cross-sectional echocardiography in acute myocardial infarction: detection and localization of regional left ventricular asynergy. *Circulation* 1979;60:531-538.
 65. Kerber RE, Abboud FM. Echocardiographic detection of regional myocardial infarction: an experimental study. *Circulation* 1973;47:997-1005.
 66. Weiss JL, Bulkley BH, Hutchins GM, Mason SJ. Two-dimensional echocardiographic recognition of myocardial injury in man: comparison with postmortem studies. *Circulation* 1981;63:401-408.
 67. Ross J, Jr. Myocardial perfusion-contraction matching. Implications for coronary heart disease and hibernation. *Circulation* 1991;83:1076-1083.
 68. Lieberman AN, Weiss JL, Jugdutt BI, Becker LC, Bulkley BH, Garrison JG, Hutchins GM, Kallman CA, Weisfeldt ML. Two-dimensional echocardiography and infarct size: relationship of regional wall motion and thickening to the extent of myocardial infarction in the dog. *Circulation* 1981;63:739-746.
 69. Fagard R, Aubert A, Lysens R, Staessen J, Vanhees L, Amery A. Noninvasive assessment of seasonal variations in cardiac structure and function in cyclists. *Circulation* 1983;67:896-901.
 70. Fisher AG, Adams TD, Yanowitz FG, Ridges JD, Orsmond G, Nelson AG. Noninvasive evaluation of world class athletes engaged in different modes of training. *Am J Cardiol* 1989;63:337-341.
 71. Vos M, Hauser AM, Dressendorfer RH, Hashimoto T, Dudlets P, Gordon S, Timmis GC. Enlargement of the right heart in the endurance athlete: a two-dimensional echocardiographic study. *Int J Sports Med* 1985;6:271-275.
 72. Douglas PS, O'Toole ML, Hiller WD, Reichel N. Left ventricular structure and function by echocardiography in ultraendurance athletes. *Am J Cardiol* 1986;58:805-809.
 73. Pelliccia A, Maron BJ, Spataro A, Proschan MA, Spirito P. The upper limit of physiologic cardiac hypertrophy in highly trained elite athletes. *N Engl J Med* 1991;324:295-301.
 74. Neri Serneri GG, Boddi M, Modesti PA, Cecioni I, Coppo M, Padeletti L, Michelucci A, Colella A, Galanti G. Increased cardiac sympathetic activity and insulin-like growth factor-I formation are associated with physiological hypertrophy in athletes. *Circ Res* 2001;89:977-982.

75. Matsukubo H, Matsuura T, Endo N, Asayama J, Watanabe T. Echocardiographic measurement of right ventricular wall thickness. A new application of subxiphoid echocardiography. *Circulation* 1977;56:278-284.
76. Foale R, Nihoyannopoulos P, McKenna W, Kleinebenne A, Nadazdin A, Rowland E, Smith G, Klienebenne A. Echocardiographic measurement of the normal adult right ventricle. *Br Heart J* 1986;56:33-44.
77. Roman MJ, Ganau A, Saba PS, Pini R, Pickering TG, Devereux RB. Impact of arterial stiffening on left ventricular structure. *Hypertension* 2000;36:489-494.
78. Picard MH, Wilkins GT, Ray PA, Weyman AE. Natural history of left ventricular size and function after acute myocardial infarction. Assessment and prediction by echocardiographic endocardial surface mapping. *Circulation* 1990;82:484-494.
79. St John Sutton M., Pfeffer MA, Moye L, Plappert T, Rouleau JL, Lamas G, Rouleau J, Parker JO, Arnold MO, Sussex B, Braunwald E. Cardiovascular death and left ventricular remodeling two years after myocardial infarction: baseline predictors and impact of long-term use of captopril: information from the Survival and Ventricular Enlargement (SAVE) trial. *Circulation* 1997;96:3294-3299.
80. Weyman A. *Practices and principles of echocardiography*. 2nd ed. Philadelphia, PA: Lippincott, Williams and Wilkins; 1994.
81. Zornoff LA, Skali H, Pfeffer MA, St John SM, Rouleau JL, Lamas GA, Plappert T, Rouleau JR, Moye LA, Lewis SJ, Braunwald E, Solomon SD. Right ventricular dysfunction and risk of heart failure and mortality after myocardial infarction. *J Am Coll Cardiol* 2002;39:1450-1455.
82. Yoerger DM, Marcus F, Sherrill D, Calkins H, Towbin JA, Zareba W, Picard MH. Echocardiographic findings in patients meeting task force criteria for arrhythmogenic right ventricular dysplasia: new insights from the multidisciplinary study of right ventricular dysplasia. *J Am Coll Cardiol* 2005;45:860-865.
83. Schenk P, Globits S, Koller J, Brunner C, Artemiou O, Klepetko W, Burghuber OC. Accuracy of echocardiographic right ventricular parameters in patients with different end-stage lung diseases prior to lung transplantation. *J Heart Lung Transplant* 2000;19:145-154.
84. Samad BA, Alam M, Jensen-Urstad K. Prognostic impact of right ventricular involvement as assessed by tricuspid annular motion in patients with acute myocardial infarction. *Am J Cardiol* 2002;90:778-781.
85. Maslow AD, Regan MM, Panzica P, Heindel S, Mashikian J, Comunale ME. Precardiopulmonary bypass right ventricular function is associated with poor outcome after coronary artery bypass grafting in patients with severe left ventricular systolic dysfunction. *Anesth Analg* 2002;95:1507-18, table.
86. Severino S, Caso P, Cicala S, Galderisi M, De Simone L, D'Andrea A, D'Errico A, Mininni N. Involvement of right ventricle in left ventricular hypertrophic cardiomyopathy: analysis by pulsed Doppler tissue imaging. *Eur J Echocardiogr* 2000;1:281-288.
87. Spencer KT, Mor-Avi V, Gorcsan J, III, DeMaria AN, Kimball TR, Monaghan MJ, Perez JE, Weinert L, Bednarz J, Edelman K, Kwan OL, Glascock B, Hancock J, Baumann C, Lang RM. Effects of aging on left atrial reservoir, conduit, and booster pump function: a multi-institution acoustic quantification study. *Heart* 2001;85:272-277.
88. Tsang TS, Barnes ME, Gersh BJ, Bailey KR, Seward JB. Left atrial volume as a morphophysiologic expression of left ventricular diastolic dysfunction and relation to cardiovascular risk burden. *Am J Cardiol* 2002;90:1284-1289.
89. Tsang TS, Barnes ME, Gersh BJ, Takemoto Y, Rosales AG, Bailey KR, Seward JB. Prediction of risk for first age-related cardiovascular events in an elderly population: the incremental value of echocardiography. *J Am Coll Cardiol* 2003;42:1199-1205.
90. Kizer JR, Bella JN, Palmieri V et al. Left Atrial Diameter as an Independent Predictor of First Clinical Cardiovascular Events in Middle-Aged and Elderly Adults: The Strong Heart Study. *Am Heart J*. In press 2005.
91. Simek CL, Feldman MD, Haber HL, Wu CC, Jayaweera AR, Kaul S. Relationship between left ventricular wall thickness and left atrial size: comparison with other measures of diastolic function. *J Am Soc Echocardiogr* 1995;8:37-47.
92. Appleton CP, Galloway JM, Gonzalez MS, Gaballa M, Basnight MA. Estimation of left ventricular filling pressures using two-dimensional and Doppler echocardiography in adult patients with cardiac disease. Additional value of analyzing left atrial size, left atrial ejection fraction and the difference in duration of pulmonary venous and mitral flow velocity at atrial contraction. *J Am Coll Cardiol* 1993;22:1972-1982.
93. Benjamin EJ, D'Agostino RB, Belanger AJ, Wolf PA, Levy D. Left atrial size and the risk of stroke

- and death. The Framingham Heart Study. *Circulation* 1995;92:835-841.
94. Bolca O, Akdemir O, Eren M, Dagdeviren B, Yildirim A, Tezel T. Left atrial maximum volume is a recurrence predictor in lone atrial fibrillation: an acoustic quantification study. *Jpn Heart J* 2002;43:241-248.
 95. Di Tullio MR, Sacco RL, Sciacca RR, Homma S. Left atrial size and the risk of ischemic stroke in an ethnically mixed population. *Stroke* 1999;30:2019-2024.
 96. Flaker GC, Fletcher KA, Rothbart RM, Halperin JL, Hart RG. Clinical and echocardiographic features of intermittent atrial fibrillation that predict recurrent atrial fibrillation. Stroke Prevention in Atrial Fibrillation (SPAF) Investigators. *Am J Cardiol* 1995;76:355-358.
 97. Tsang TS, Barnes ME, Bailey KR, Leibson CL, Montgomery SC, Takemoto Y, Diamond PM, Marra MA, Gersh BJ, Wiebers DO, Petty GW, Seward JB. Left atrial volume: important risk marker of incident atrial fibrillation in 1655 older men and women. *Mayo Clin Proc* 2001;76:467-475.
 98. Vaziri SM, Larson MG, Benjamin EJ, Levy D. Echocardiographic predictors of nonrheumatic atrial fibrillation. The Framingham Heart Study. *Circulation* 1994;89:724-730.
 99. Barnes ME, Miyasaka Y, Seward JB, Gersh BJ, Rosales AG, Bailey KR, Petty GW, Wiebers DO, Tsang TS. Left atrial volume in the prediction of first ischemic stroke in an elderly cohort without atrial fibrillation. *Mayo Clin Proc* 2004;79:1008-1014.
 100. Tsang TS, Barnes ME, Gersh BJ, Bailey KR, Seward JB. Risks for atrial fibrillation and congestive heart failure in patients ≥ 65 years of age with abnormal left ventricular diastolic relaxation. *Am J Cardiol* 2004;93:54-58.
 101. Tsang TS, Gersh BJ, Appleton CP, Tajik AJ, Barnes ME, Bailey KR, Oh JK, Leibson C, Montgomery SC, Seward JB. Left ventricular diastolic dysfunction as a predictor of the first diagnosed nonvalvular atrial fibrillation in 840 elderly men and women. *J Am Coll Cardiol* 2002;40:1636-1644.
 102. Moller JE, Hillis GS, Oh JK, Seward JB, Reeder GS, Wright RS, Park SW, Bailey KR, Pellikka PA. Left atrial volume: a powerful predictor of survival after acute myocardial infarction. *Circulation* 2003;107:2207-2212.
 103. Beinart R, Boyko V, Schwammenthal E, Kuperstein R, Sagie A, Hod H, Matetzky S, Behar S, Eldar M, Feinberg MS. Long-term prognostic significance of left atrial volume in acute myocardial infarction. *J Am Coll Cardiol* 2004;44:327-334.
 104. Modena MG, Muia N, Sgura FA, Molinari R, Castella A, Rossi R. Left atrial size is the major predictor of cardiac death and overall clinical outcome in patients with dilated cardiomyopathy: a long-term follow-up study. *Clin Cardiol* 1997;20:553-560.
 105. Quinones MA, Greenberg BH, Kopelen HA, Koilpillai C, Limacher MC, Shindler DM, Shelton BJ, Weiner DH. Echocardiographic predictors of clinical outcome in patients with left ventricular dysfunction enrolled in the SOLVD registry and trials: significance of left ventricular hypertrophy. Studies of Left Ventricular Dysfunction. *J Am Coll Cardiol* 2000;35:1237-1244.
 106. Rossi A, Cicoira M, Zanolla L, Sandrini R, Golia G, Zardini P, Enriquez-Sarano M. Determinants and prognostic value of left atrial volume in patients with dilated cardiomyopathy. *J Am Coll Cardiol* 2002;40:1425.
 107. Dini FL, Cortigiani L, Baldini U, Boni A, Nuti R, Barsotti L, Micheli G. Prognostic value of left atrial enlargement in patients with idiopathic dilated cardiomyopathy and ischemic cardiomyopathy. *Am J Cardiol* 2002;89:518-523.
 108. Sabharwal N, Cemin R, Rajan K, Hickman M, Lahiri A, Senior R. Usefulness of left atrial volume as a predictor of mortality in patients with ischemic cardiomyopathy. *Am J Cardiol* 2004;94:760-763.
 109. Schabelman S, Schiller NB, Silverman NH, Ports TA. Left atrial volume estimation by two-dimensional echocardiography. *Cathet Cardiovasc Diagn* 1981;7:165-178.
 110. Wade MR, Chandraratna PA, Reid CL, Lin SL, Rahimtoola SH. Accuracy of nondirected and directed M-mode echocardiography as an estimate of left atrial size. *Am J Cardiol* 1987;60:1208-1211.
 111. Lester SJ, Ryan EW, Schiller NB, Foster E. Best method in clinical practice and in research studies to determine left atrial size. *Am J Cardiol* 1999;84:829-832.
 112. Loperfido F, Pennestri F, Digaetano A, Scabbia E, Santarelli P, Mongiardo R, Schiavoni G, Coppola E, Manzoli U. Assessment of left atrial dimensions by cross sectional echocardiography in patients with mitral valve disease. *Br Heart J* 1983;50:570-578.
 113. Pritchett AM, Jacobsen SJ, Mahoney DW, Rodeheffer RJ, Bailey KR, Redfield MM. Left atrial

- volume as an index of left atrial size: a population-based study. *J Am Coll Cardiol* 2003;41:1036-1043.
114. Kircher B, Abbott JA, Pau S, Gould RG, Himelman RB, Higgins CB, Lipton MJ, Schiller NB. Left atrial volume determination by biplane two-dimensional echocardiography: validation by cine computed tomography. *Am Heart J* 1991;121:864-871.
 115. Rodevan O, Bjornerheim R, Ljosland M, Maehle J, Smith HJ, Ihlen H. Left atrial volumes assessed by three- and two-dimensional echocardiography compared to MRI estimates. *Int J Card Imaging* 1999;15:397-410.
 116. Vandenberg BF, Weiss RM, Kinzey J, Acker M, Stark CA, Stanford W, Burns TL, Marcus ML, Kerber RE. Comparison of left atrial volume by two-dimensional echocardiography and cine-computed tomography. *Am J Cardiol* 1995;75:754-757.
 117. Khankirawatana B, Khankirawatana S, Porter T. How should left atrial size be reported? Comparative assessment with use of multiple echocardiographic methods. *Am Heart J* 2004;147:369-374.
 118. Hiraishi S, DiSessa TG, Jarmakani JM, Nakanishi T, Isabel-Jones J, Friedman WF. Two-dimensional echocardiographic assessment of left atrial size in children. *Am J Cardiol* 1983;52:1249-1257.
 119. Jessurun ER, van Hemel NM, Kelder JC, Defauw JA, Brutel DLR, Ernst JM, Jaarsma W. The effect of maze operations on atrial volume. *Ann Thorac Surg* 2003;75:51-56.
 120. Wang Y, Gutman JM, Heilbron D, Wahr D, Schiller NB. Atrial volume in a normal adult population by two-dimensional echocardiography. *Chest* 1984;86:595-601.
 121. Keller AM, Gopal AS, King DL. Left and right atrial volume by freehand three-dimensional echocardiography: in vivo validation using magnetic resonance imaging. *Eur J Echocardiogr* 2000;1:55-65.
 122. Khankirawatana B, Khankirawatana S, Lof J, Porter TR. Left atrial volume determination by three-dimensional echocardiography reconstruction: validation and application of a simplified technique. *J Am Soc Echocardiogr* 2002;15:1051-1056.
 123. Poutanen T, Ikonen A, Vainio P, Jokinen E, Tikanoja T. Left atrial volume assessed by transthoracic three dimensional echocardiography and magnetic resonance imaging: dynamic changes during the heart cycle in children. *Heart* 2000;83:537-542.
 124. Knutsen KM, Stugaard M, Michelsen S, Otterstad JE. M-mode echocardiographic findings in apparently healthy, non-athletic Norwegians aged 20-70 years. Influence of age, sex and body surface area. *J Intern Med* 1989;225:111-115.
 125. Pearlman JD, Triulzi MO, King ME, Abascal VM, Newell J, Weyman AE. Left atrial dimensions in growth and development: normal limits for two-dimensional echocardiography. *J Am Coll Cardiol* 1990;16:1168-1174.
 126. Gutman J, Wang YS, Wahr D, Schiller NB. Normal left atrial function determined by 2-dimensional echocardiography. *Am J Cardiol* 1983;51:336-340.
 127. Thomas L, Levett K, Boyd A, Leung DY, Schiller NB, Ross DL. Compensatory changes in atrial volumes with normal aging: is atrial enlargement inevitable? *J Am Coll Cardiol* 2002;40:1630-1635.
 128. Losi MA, Betocchi S, Aversa M, Lombardi R, Miranda M, D'Alessandro G, Cacace A, Tocchetti CG, Barbati G, Chiariello M. Determinants of atrial fibrillation development in patients with hypertrophic cardiomyopathy. *Am J Cardiol* 2004;94:895-900.
 129. Schnittger I, Gordon EP, Fitzgerald PJ, Popp RL. Standardized intracardiac measurements of two-dimensional echocardiography. *J Am Coll Cardiol* 1983;2:934-938.
 130. DePace NL, Ren JF, Kotler MN, Mintz GS, Kimbiris D, Kalman P. Two-dimensional echocardiographic determination of right atrial emptying volume: a noninvasive index in quantifying the degree of tricuspid regurgitation. *Am J Cardiol* 1983;52:525-529.
 131. Kaplan JD, Evans GT, Jr., Foster E, Lim D, Schiller NB. Evaluation of electrocardiographic criteria for right atrial enlargement by quantitative two-dimensional echocardiography. *J Am Coll Cardiol* 1994;23:747-752.
 132. Roman MJ, Devereux RB, Kramer-Fox R, O'Loughlin J. Two-dimensional echocardiographic aortic root dimensions in normal children and adults. *Am J Cardiol* 1989;64:507-512.
 133. Roman MJ, Devereux RB, Niles NW, Hochreiter C, Kligfield P, Sato N, Spitzer MC, Borer JS. Aortic root dilatation as a cause of isolated, severe aortic regurgitation. Prevalence, clinical and echocardiographic patterns, and relation to left ventricular hypertrophy and function. *Ann Intern Med* 1987;106:800-807.
 134. Morrison D, Devereux R, Roman MJ. Association of aortic root dilation with aortic dissection: a case-

- control study. *J.Am.Coll.Cardiol.* 41. 2003.
Ref Type: Abstract
135. Kim M, Roman MJ, Cavallini MC, Schwartz JE, Pickering TG, Devereux RB. Effect of hypertension on aortic root size and prevalence of aortic regurgitation. *Hypertension* 1996;28:47-52.
 136. Moreno FL, Hagan AD, Holmen JR, Pryor TA, Strickland RD, Castle CH. Evaluation of size and dynamics of the inferior vena cava as an index of right-sided cardiac function. *Am J Cardiol* 1984;53:579-585.
 137. Kircher BJ, Himelman RB, Schiller NB. Noninvasive estimation of right atrial pressure from the inspiratory collapse of the inferior vena cava. *Am J Cardiol* 1990;66:493-496.
 138. Goldhammer E, Mesnick N, Abinader EG, Sagiv M. Dilated inferior vena cava: a common echocardiographic finding in highly trained elite athletes. *J Am Soc Echocardiogr* 1999;12:988-993.
 139. Jue J, Chung W, Schiller NB. Does inferior vena cava size predict right atrial pressures in patients receiving mechanical ventilation? *J Am Soc Echocardiogr* 1992;5:613-619.
 140. Bendjelid K, Romand JA, Walder B, Suter PM, Fournier G. Correlation between measured inferior vena cava diameter and right atrial pressure depends on the echocardiographic method used in patients who are mechanically ventilated. *J Am Soc Echocardiogr* 2002;15:944-949.